Arbeit unter Leitung von Dr. E. Bircher, Chefarzt und ehem. Direktor des Kantonsspitals Aarau.

Die Patellarfrakturen

der Jahre 1911—34

aus dem Kantonsspital Aarau

Chirurg. Abteilung

INAUGURAL-DISSERTATION

zur Erlangung der Doktorwürde der medizin. Fakultät

der Universität Basel

vorgelegt von

JOSEF J. ENZLER

von Walchwil.

1936

DRUCK VON K. OBERHOLZERS ERBEN, BUCHDRUCKEREI, UZNACH.

Arbeit unter Leitung von Dr. E. Bircher, Chefarzt und ehem. Direktor des Kantonsspitals Aarau.

Die Patellarfrakturen

der Jahre 1911—34

aus dem Kantonsspital Aarau

Chirurg. Abteilung

INAUGURAL-DISSERTATION

zur Erlangung der Doktorwürde der medizin. Fakultät

der Universität Basel

vorgelegt von

JOSEF J. ENZLER

von Walchwil.

1936

DRUCK VON K. OBERHOLZERS ERBEN, BUCHDRUCKEREI, UZNACH.

Von der medizinischen Fakultät Basel genehmigt auf Antrag von Professor Henschen.

Tag der Promotion: 5. März 1936.

Meiner lieben Frau
gewidmet.

Digitized by the Internet Archive
in 2026

https://archive.org/details/IA41546701_0029

Inhalts-Verzeichnis.

I. Einleitung . . . . . Seite 7

A. Bedeutung und Häufigkeit der Patellarfrakturen 8
B. Anatomie und Aetiologie 8
C. Symptomatologie und Morphologie 8
D. Behandlungsmethoden mit kurzem historischem Ueberblick . . . 10
E. Nachbehandlung der Patellarfrakturen 10

II. Uebersicht über unsere Behandlungsmethoden 11

III. Krankengeschichten 11

A. Konservativ behandelte Fälle 11

B. Operativ behandelte Fälle 15
1. Offene Patellarfrakturen 15
a) Fälle mit Drahtnaht 17
b) Fälle mit Känguruhsehnennaht 18
2. Geschlossene Patellarfrakturen 21
a) Fälle mit Drahtnaht 25
b) Fälle mit Känguruhsehnennaht 38
c) Fälle mit kombinierter Naht 46
d) Fälle ohne Knochennaht 48

C. Mit Perkutan-Klammer nach Malgaigne behandelte Fälle . . . 50

IV. Statistische Uebersicht über unsere Fälle 54

A. Geschlecht, Alter und Berufe 54
B. Unfallmechanismus und Arten der Patellarfrakturen 55
C. Mitverletzungen und krankhafte Nebenbefunde 56
D. Behandlungsmethoden 57
E. Heilungsverlauf 57
F. Narkosen 58
G. Verteilung der Versicherten auf die Behandlungsmethoden . . . 59
H. Durchschnittswerte 60
Tabelle 1 der einzelnen Behandlungsmethoden 60
Tabelle 2 Gesamtdurchschnitt, Gegenüberstellung der verschiedenen Kategorien 60
Tabelle 3 Endresultate 61

V. Zusammenfassung 61

VI. Schlußfolgerungen 64

VII. Literatur 66

I. EINLEITUNG.

In der vorliegenden Arbeit sollen 52 Patellar-Frakturen, die in den Jahren 1911—34 zur Behandlung in das Kantonsspital Aarau eingewiesen wurden, anhand der Krankengeschichten und einer Nachuntersuchung der Verunfallten eingehend auf die einzelnen zur Anwendung gelangten Behandlungsmethoden geprüft und in einer vergleichenden Gegenüberstellung am Schluß der Arbeit auf das Beste-Verfahren gewertet werden.

Einleitend ist zu bemerken, daß in jedem Einzelfall jene Methode gewählt wurde, welche bei einem wirtschaftlichen Minimum ein Heilungsoptimum versprach.

Das Ziel jeder Behandlung war, den Patienten innert kürzester Frist wieder als vollwertiges Glied in seinen Wirkungskreis zu entlassen.

Wenn auch zu gewissen Zeiten diese oder jene Behandlungsmethode bevorzugt wurde, so ist doch hinsichtlich des Materials weder für die eine noch andere Methode, wenigstens was die operativ behandelten Fälle anbetrifft, eine Auswahl getroffen worden.

Es liegt in der Natur der Sache, daß in einem so großen Zeitraum von 23 Jahren, auf die sich die Behandlung unserer 52 Fälle erstreckt, auch verschiedene Methoden zur Anwendung kamen.

Unter diesen 52 Fällen können wir zwei Kategorien unterscheiden, nämlich versicherte und nichtversicherte Patienten. Eine gesonderte Einteilung dieser zwei Kategorien wurde aber nicht durchgeführt, obwohl es anfänglich in meiner Absicht lag, da die Einheitlichkeit der Darstellung stark darunter gelitten hätte. Trotzdem wurde den versicherten Patienten besondere Aufmerksamkeit geschenkt. Für die SUVA-Versicherten wurden sämtliche Akten durchgesehen und die kreisärztliche Kontrolluntersuchung anläßlich der Rentenfixation (Invaliditätsprüfung) den einzelnen Fällen wenigstens auszugsweise beigefügt. Die Eidgen. Militärversicherung (E. M. V.) und die Privatversicherungsgesellschaften, denen ein Teil der Fälle angehört, wurden um schriftliche Angaben der notwendigen Daten ersucht, um sie den Krankengeschichten zur Vervollständigung beizufügen.

Bei der Schlußbesprechung unserer Fälle werden die von mir errechneten Durchschnittswerte der Behandlungsdauer der Versicherten denjenigen der Nichtversicherten vergleichend gegenübergestellt, um einen ev. Einfluß des Versicherungsmomentes festzustellen. Die nichtversicherten Patienten wurden z. T. auf schriftlichem Wege aufgefordert, auf einen bestimmten Termin sich in der Kt. Krankenanstalt zu einer Kontrolluntersuchung einzufinden, z. T. wurden sie von mir zu Hause aufgesucht und die Untersuchung hier durchgeführt. So war es möglich, bei 21 Nichtversicherten und bei 17 Versicherten, also im Ganzen bei 38 Patienten, die Kontrolle durchzuführen.

Wenn wir 2 Patienten, die bereits während der Behandlung im Kt. Spital und 4 weitere Patienten, die inzwischen verstorben sind, in

Betracht ziehen, so wurde die Kontrolluntersuchung durchgeführt bei 82,6 % sämtlicher Fälle.

A. Bedeutung und Häufigkeit der Patellarfrakturen.

Garré-Borchard weist auf die Wichtigkeit dieser Frakturen hin, weil meistens Männer im kräftigsten Alter zwischen 30—50 Jahren betroffen werden und nicht selten erhebliche Grade der Erwerbsbehinderung zurückbleiben. *Koller* bemerkt dazu, daß es sich um Verletzungen in der Nähe eines der wichtigsten Gelenke und seines Bandapparates handelt. Welche Bedeutung den Patellarfrakturen zukommt, illustriert vielleicht am besten die Tatsache, daß die SUVA laut Akten für die unter unserem Material befindlichen Fälle durchschnittlich eine Summe von fast Fr. 2000 für Heilungskosten (Behandlungskosten plus Taggelder) aufwenden mußte; nicht inbegriffen sind dabei spätere Rentenzahlungen. Diese Zahl gewinnt noch an Bedeutung, wenn wir bedenken, daß in den letzten Jahren wahrscheinlich infolge des zunehmenden Motorfahrzeugverkehrs die Anzahl dieser Unfälle in stetem Steigen begriffen ist. So schreibt *Boit:* «Infolge der Zunahme des Auto- und Motorradverkehrs sind die offenen Kniescheibenbrüche häufiger geworden». *Kaufmann* zit. eine deutsche Arbeiterversicherung mit 18 Millionen Versicherten, wo jährlich 250 Kniescheibenbrüche zur Anzeige und Entschädigung kommen, wovon 5 mit tödlichem Ausgang. Garré-Borchard berechnet die Häufigkeit mit 1,4 %, Matti und Reichel 1,5 % (zit. Garré-Küttner) aller Knochenbrüche. *Frisch* (zit. Eiselsberg) findet, daß sie am häufigsten im Mannesalter beobachtet werden und bei Frauen selten vorkommen.

B. Anatomie und Aetiologie.

Schlatter schildert die Kniescheibe als ein in die Quadrizepssehne eingeschaltetes Sesambein und erwähnt für das Zustandekommen der Kniescheibenbrüche vor allem 2 Mechanismen, nämlich den Direkten-Stoß, Schlag und den Indirekten durch Muskelzug. Die Indirekte ist der Typus einer Rißfraktur, wo durch Muskelzug als Folge einer plötzlichen, reflektorisch ausgelösten, heftigen Quadrizepskontraktion, die Patella über der Femurrolle einbricht. Zu erwähnen ist, daß manche Autoren auch einer komplexen Ursache das Wort reden. Auf den alten Streit, der noch nicht geschlichtet ist, ob in vielen Fällen der Bruch die Folge des Falles oder das Umgekehrte der Fall ist, kann hier nicht näher eingegangen werden.

C. Symptomatologie und Morphologie.

Sowohl in prognostischer, wie in therapeutischer Hinsicht ist es von allergrößter Wichtigkeit, zu wissen, ob der seitliche Band-, auch Reservestreckapparat genannt, miteingerissen ist oder nicht.

Wie alle andern Knochenbrüche, so kündigt sich auch der Kniescheibenbruch durch eine mehr oder weniger starke Schwellung infolge des Bluterg usses an. Handelt es sich um einen sog. *subaponeurotischen* Kniescheibenbruch (Fractura patellæ vera), so braucht außer geringer Schwel-

lung und Schmerzhaftigkeit keines der üblichen Symptome, die auf einen Knochenbruch hindeuten, vorzuliegen. Die so Betroffenen sind, wie verschiedene Beispiele unseres Materials beweisen, imstande, noch weit zu marschieren (vide Fall 1, wo ein Soldat mit gebrochener Patella 1½ km in die Kaserne zurückmarschierte). Bei solchen Fällen ist große Vorsicht geboten und die Gefahr des Uebersehens der Fraktur nicht gering; gewöhnlich erlaubt erst eine Radiographie sichere Diagnosestellung.

Bei den übrigen *Subkután*-Frakturen ermöglicht schon die Diastase, die 8—9 cm betragen kann, neben einem großen Bluterguß die Diagnosestellung. In diesen Fällen kommt als weiteres nie fehlendes Symptom die aktive Strecklähmung hin. Der liegende Patient ist nicht fähig, seinen Unterschenkel weder aktiv zu strecken, noch in gestreckter Lage zu behalten. Diese beiden Symptome, Fragmentdiastase und aktive Strecklähmung, sind eindeutige Zeichen einer Läsion des seitlichen Bandapparates. *Eiseck* fand bei seinem Material in 80 % diesen seitlichen Streckapparat miteingerissen.

In Gegensatz zu den Subkutanbrüchen stellen sich die *offenen* oder *komplizierten* Kniescheibenbrüche, die aber, wie unser Fall Nr. 1 dartut, nicht immer von Fragmentdiastase und Riß des seitlichen Bandapparates begleitet sein müssen.

In der großen Mehrzahl der Fälle sind es weitgehende Zertrümmerungsfrakturen als Folge abrupt wirkender Gewalten, z. B. Motorradunfälle. Wenn *Reichel* (zit. Garré-Küttner-Lexer) sagt, in der Regel bedeute ein Bruch der Patella auch eine Verletzung des Gelenkes selbst, so trifft das natürlich in erster Linie für diese offenen Patellarfrakturen zu. Von welcher Tragweite diese Mitbeteiligung des Kniegelenkes sein kann, werden wir später erfahren. Wie wir bereits gesehen haben, ist der Unfallmechanismus oft bestimmend auf die Art der Fraktur. *Eiseck* trifft bei seiner Arbeit die Einteilung in:

1. Querbrüche
2. Längsbrüche
3. Sternbrüche
4. Splitterbrüche,

welche auch ich in meiner Arbeit durchführe.

Die erste Form bezeichnet er als die häufigste 88—90 %, meistens nicht ganz quer, sondern etwas schräg von oben lateral nach medial unten verlaufend.

Die Zweite bezeichnet er als sehr selten. Diese Auffassung stimmt mit unserem Material, wo nur ein Längsbruch vorliegt, überein. Nach *Reichel* sind reine Längsbrüche seit Ausführung der Röntgenphotographie häufiger angenommen. *Matti* schildert den Längsbruch als Biegungsbruch über der lat. Femurkante infolge der Aktion des musculus tensor fasciæ latæ.

Den Sternbruch schildert *Eiseck* als Folge einer starken Gewalteinwirkung.

Beim Splitterbruch haben wir es mit zwei oder mehreren Bruchstücken zu tun. Diese Frakturform, die auch auf eine direkte Entstehung hinweist, ist wie aus unserem Material hervorgeht, ziemlich häufig.

D. Behandlungsmethoden mit kurzem histor. Ueberblick.

Die vorliegende Bruchform übt unwillkürlich einen gewissen Einfluß auf den in der Therapie einzuschlagenden Weg aus. Ist keine oder eine nur geringe Diastase der Bruchstücke vorhanden, so wird bei intakt gebliebenem seitlichem Streckapparat ein konservatives Verfahren zum Ziele führen. Nach *Schlatter* soll dieses in solchen Fällen sogar ein günstigeres Heilresultat erzielen als die blutige Behandlung («weniger Opfer an Zeit und Geld»). Diese Fälle gehörten, allerdings nur bei klarer Diagnosestellung (Radiographie), in den Bereich des Hausarztes. *Böhler* dehnt die Indikation zur konservativen Behandlung auch auf die sternförmigen Subkutanbrüche aus. Wenn aber, schreibt der gleiche Autor, die Bruchstücke auseinander gewichen sind, d. h. wenn der Streckapparat zerrissen ist, kann volle Gebrauchsfähigkeit nur erzielt werden, wenn man ihn näht. Unzählige Vorschläge wurden im Laufe der Jahre gemacht und ebensoviele Methoden ausgearbeitet, um den üblen Folgen einer schlecht geheilten Patellarfraktur zu entgehen. Es finden sich im Laufe der Jahrhunderte immer wieder Versuche zu operativer Behandlung, weil sich die konservativen Maßnahmen in der Mehrzahl der Fälle als ungenügend erwiesen. *Eiseck* führt diese ersten Versuche operativen Vorgehens ins 17. Jahrhundert zurück, wo ein gewisser Antonio *Severino* als Erster die operative Methode anwandte; natürlicherweise scheiterte diese Vorgehen an der Asepsis.

1834 wandte Rea *Barton*, später *Diffenenbach*, 1846 *Byrd-Cooper* und *Loganz* (1864) die operativen Methoden an. 1868 versuchte von *Volkmann* die erste Sehnennaht. 1870 kam wieder ein Zeitraum konservativer Methoden; *Tilanus* vertrat auf dem ersten französischen Chirurgenkongreß 1885 die sog. Knetmethode.

1877 nähte *Cameron-Glasgow* auf Anraten Listers zum ersten Mal mit Draht. *Trendelnburg* führte 1878 diese Naht zum ersten Mal in Deutschland aus (zit. Eiseck). In den folgenden Jahren werden die verschiedensten Behandlungsmethoden mit Drahtnaht ausgeführt. Eine gewisse Einheitlichkeit in der Auffassung tat sich erst auf dem Chirurgen-Kongreß in Berlin 1905 kund, wo hauptsächlich *Thiem* die blutige Behandlung als Methode der Wahl in allen Fällen empfahl.

Die ersten Erfolge der blutigen Knochennaht der Patella bleiben aber mit dem Namen *Listers* verknüpft.

E. Nachbehandlung der Patellarfrakturen.

Wenn ich die Literatur durchsehe, finde ich, daß die Nachbehandlung der Kniescheibenbrüche ganz verschieden gehandhabt wird, je nach dem Wert, den man dieser beimißt. Nach *Eiseck* soll es Kliniker geben, die sie für vollständig wertlos erachten. Ich schließe mich aber der Erklärung *Pfisters* an, daß sie für die Erzielung eines guten funktionellen Endresultates außerordentlich wichtig ist.

König (zit. Pfister) hält besonders 2 Punkte bei der postoperativen Nachbehandlung für wichtig, nämlich:

1. genügend sichere und lange Fixation
2. frühzeitige Bewegungen.

Aus den ganz verschiedenen zeitlichen Angaben in der Literatur ist ersichtlich, daß hierfür kein Schema aufgestellt werden kann, sondern daß die Nachbehandlung stets der Forderung des Einzelfalles angepaßt werden muß. *König* dürfte auch hier das Richtige treffen, wenn er sagt: «Nichts hat so individualisierend zu geschehen, wie die Nachbehandlung des operierten Kniescheibenbruches». Er hält eine durchschnittliche Fixation von 8—10 Tagen für die Subkutanbrüche für notwendig, dann Beginn mit passiven und aktiven Bewegungen. Nach 3—4 Wochen läßt er die Patienten aufstehen und beginnt jetzt mit Heißluftbehandlung und Medicomechanik. Ich habe bei unseren Fällen auch die Durchschnittswerte errechnet und ich werde sie am Schluß der Arbeit, soweit sie mir von praktischem Nutzen erscheinen, angeben.

In neuester Zeit wurde von *Koller* der Grundsatz aufgestellt, daß bei guter Reposition und Retention der Bruchstücke, die sofortige Mobilisation als Ziel einer funktionellen Behandlung des Kniegelenkes unmittelbar nach der Operation zu beginnen habe. Seine Beobachtungen basieren allerdings nur auf einem Material von 13 Fällen (11 operierte und 2 konservativ behandelte); dabei ist zu bemerken, daß er unter seinem Material 4 Refrakturen zu verzeichnen hat.

II. Uebersicht über unsere Behandlungsmethoden.

	Anzahl
A. Konservativ behandelte Fälle	
1. Offene Patellarfrakturen	1
2. Geschlossene Patellarfrakturen	4
B. Operativ behandelte Fälle	
1. Offene Patellarfrakturen	
a) Fälle mit Drahtnaht	1
b) Fälle mit Känguruhsehnennaht	4
2. Geschlossene Patellarfrakturen	
a) Fälle mit Drahtnaht	21
b) Fälle mit Känguruhsehnennaht	13
c) Fälle mit kombinierter Naht	2
d) Fälle ohne Knochennaht	2
C. Mit Perkutan-Klammer n. Malgaigne behandelte Fälle	
1. Offene Patellarfrakturen	1
2. Geschlossene Patellarfrakturen	3

III. Krankengeschichten.

A. Konservativ behandelte Fälle.

Das zeitlich frühere Heilverfahren bei Behandlung der Patellarfrakturen war sicher das Konservative — anfänglich einfache Lagerung des Beines in Streckstellung mit oder ohne Schiene, später Anlegen von Gips-, Streck-, Schienen- und Heftpflaster-Verbänden (Testudo), gleich-

zeitig mit Hochlagerung des Beines. Die Indikation zur konservativen Behandlung wird heute von den meisten Autoren für die Fälle mit geringer Fragmentdiastase und nicht vollständig aufgehobener aktiver Streckfähigkeit des Unterschenkels, d. h. noch erhaltenem seitlichen Hilfsstreckapparat reserviert.

Nachdem man den einem günstigen Heilerfolg entgegenwirkenden Einfluß des Blutergusses erkannt hatte, wurde diesem vermehrte Aufmerksamkeit geschenkt. Elastische und Kompressionsverbände sollten ihn zurückdämmen und die später ausgeführte Punktion ganz beseitigen. Neben der Dazwischenlagerung von Weichteilen (Kapsel, Periost- und Sehnenfetzen), ferner der Verkantung der Bruchstücke, wird der Bluterguß als Hauptursache für das Ausbleiben einer knöchernen Vereinigung der Bruchstücke genannt. Einleuchtend ist es, daß daneben durch zu frühes oder forciertes Bewegen ein Auseinanderweichen derselben eintreten kann. *Eiseck* empfiehlt für die Fälle, die nach dieser Methode behandelt werden, den Bluterguß möglichst früh zu punktieren, um damit eine zu starke Dehnung der Gelenkkapsel und ein Aufkanten der Bruchstücke zu vermeiden. Oft soll es bei Anwendung dieser Behandlungsmethoden nicht zum gewünschten Resultat einer soliden knöchernen Wiedervereinigung der Fragmente, sondern nur zu einer bindegewebigen Brückenbildung kommen. Diese hält dann oft der Belastung eines schweren Berufes nicht stand und so kommt es zur Refraktur oder besser zum Einreißen des fibrösen Kallus.

Bei unseren 5 Fällen handelt es sich um 3 Quer-, 1 Schräg- und 1 Längsfraktur. Darunter findet sich auch eine offene Patellar-Querfraktur aus dem Jahre 1914, bei der die Fragmente allerdings noch durch die Seitenbänder zusammengehalten wurden. Man begnügte sich in diesem Fall, da auch noch andere Mitverletzungen vorhanden waren, mit einfacher Ruhigstellung des Beines auf einer Schiene in Streckstellung bis zur Abheilung der Wunde und darauf Behandlung der Patellarfraktur mit einer Heftpflastertestudo. Wie die Kontrolluntersuchung ergibt, ist eine solide anatom.-funktionelle Heilung des Bruches eingetreten, obwohl man damals noch keine Nachbehandlung in der Mechanotherapie durchführte. Die ganze Behandlungsdauer für diesen gewiß einzigartigen Fall beträgt nur 40 Tage.

Bei Fall 2 handelt es sich um eine Schrägfraktur in einem bereits von früher her ankylosierten Knie. Einfache Schienenlagerung des Beines wird zur Behandlung als genügend befunden.

Bei Fall 3, einer queren Rißfraktur infolge Hufschlag im Militärdienst ist bemerkenswert, daß der Patient noch 1½ km. in die Kaserne zurückmarschieren konnte. Daß solche Fälle bei Unterlassung einer Röntgenaufnahme als bloße Kontusion, ev. kombiniert mit Distorsion, gehen können, ist klar. Ein fächerförmiger Heftpflasterzug angelegt für 3 Wochen, führte zu guter Heilung.

Bei Fall 4 entschließt man sich nach Punktion des Blutergusses, da keine große Diastase vorhanden ist, ebenfalls zu konservativer Behandlung mittels Heftpflasterzug. Heilresultat: Vide Kontrolluntersuchung = sehr gut.

Bei Fall 5 begegnen wir einer der seltenen Längsfrakturen mit starker

Schwellung des Kniegelenks. Die Behandlung mit seitlichen Heftpflasterstreifen führt selbst ohne Punktion des Blutergusses zu einem sehr schönen Heilresultat. 5 Jahre nach dem Unfall besteht der Patient beschwerdelos die Rekrutenschule.

Fall 1. Kontr.-Nr. 2577. K. J., 49j., Landwirt.

K. wird am 9. 11. 14 mit seinem Fuhrwerk von der Eisenbahn überfahren und wegen commotio cerebri und multiplen Quetschungen ins Spital eingeliefert.

Allgemeinzustand: Aussehen blaß; Sensorium getrübt, riecht stark nach Alkohol. K. kann wegen großer Unruhe nicht genau untersucht werden, klagt über Schmerzen auf der Brust und im Bauch.

Lokalbefund: Ueber der lk. Kniescheibe zeigt sich eine unregelmäßig gerandete Quetschwunde. Die Bursa præpatellaris ist auf der Höhe der Patella eröffnet. Die Patella ist quer gebrochen, die Fragmente werden noch durch die Seitenbänder zusammengehalten.

Am 2. 12. Behandlung der Patellarfraktur mit Heftpflasterverband.

Am 9. 12. 14 Spitalentlassung. Noch leichte Muskelatrophie am lk. Bein. Kniekonturen verstrichen, noch leichter Erguß. Patella gut konsolidiert. Bewegungen noch bedeutend eingeschränkt. Streckung vollständig möglich, Beugung bis auf 140 Grad.

Kontrolluntersuchung im Juli 1935:

Subjektiv: er habe nie mehr Schmerzen im lk. Knie. Bei schwerem Heben und Tragen von Lasten verspüre er manchmal eine gewisse Schwäche im Bein.

Objektiv: lk. Kniescheibe knöchern geheilt, etwas verbreitert, allseits gut beweglich. Umfang: Wade l. = 34 cm (r. = 34 cm), Knie l. = 37 cm (r. = 36,5 cm), Oberschenkel 10 cm ob Patella gemessen, l. = 40,5 cm (r. = 42 cm), 20 cm ob Patella gemessen, l. = 48 cm (r. = 48 cm). Funktion: l. und r. Beugung bis 30 Grad, Streckung bis 180 Grad. Kein Wackelknie, Gang ohne Hinken. Gegenüber r. im lk. Knie vermehrtes Reiben und Knacken.

Fall 2. Kontr.-Nr. 1566. B. B., 26j., Hausfrau.

Am 24. 12. 32 Sturz direkt auf das r. Knie. Sofortige Spitalüberweisung.

Allgemeinzustand: gut.

Lokalbefund: R. Kniegelenk von einer Kniegelenkseiterung her ankylosiert. Starke Schwellung und Rötung. Palpation ist schmerzhaft. Patella läßt undeutliches Krepitieren hören. Verschieben der wahrscheinlich frakturierten Teile äußerst schmerzhaft. Radiographie zeigt Schrägfraktur von vorne oben nach rückwärts hinunter mit kaum vorhandener Dislokation.

Da keine Indikation zur Operation, konservative Behandlung: Lagerung auf Schiene, Umschläge.

Heilungsverlauf: Die Schwellung geht rasch zurück. Beschwerden in Ruhelage keine mehr. Spitalentlassung auf ausdrücklichen Wunsch am 3. 1. 33 in hausärztliche Behandlung.

Keine Nachuntersuchung, da vollständige Ankylose des r. Knies von früher her.

Fall 3. Kontr.-Nr. 74. F. H., 21j., Landwirt.

Am 24. 10. 24 Hufschlag auf das r. Knie in der Kav. R. S. F. marschierte nach dem Schlag noch 1½ km in die Kaserne zurück. Sofortige Hospitalisierung durch den Schularzt.

Allgemeinzustand: gut.

Lokalbefund: geringe Schwellung des Kniegelenks. Druckempfindlichkeit der Patellarspitze. Radiographie: Querriß durch die unterste Partie der Patella. Geringe Diastase. Therapie: fächerförmiger Heftpflasterzug am Quadrizeps. Am 12. 11. kann F. wieder aufstehen. Vom 20. 11. an Behandlung in der Mechanotherapie. Spitalentlassung am 4. 12. 24. Status: Funktion unbehindert. Biegen bis 45 Grad ohne Schmerzen möglich. F. wird ab 15. 12. 24 als vollarbeitsfähig erklärt.

Laut schriftlicher Mitteilung der E. M. V. ist F. H. seit 9. 4. 25 vollständig geheilt. Der Fall konnte ohne Rente abgeschlossen werden.

Fall 4. Kontr.-Nr. 181. W. E., 53j., Weißnäherin.

W. stolpert am 13. 1. 29 auf der Straße und fällt auf das r. Knie. Am 14. 1. Hospitalisierung durch den Arzt zwecks Röntgen und Naht.

Allgemeinzustand: gut.

Lokalbefund: R. Knie geschwollen, ohne äußere Verletzungszeichen. Gelenkkonturen verstrichen. Bewegungsmöglichkeit stark eingeschränkt. Patella läßt einen Querspalt fühlen. Die Fragmente sind nicht stark abgewichen. Mäßiger Erguß im Gelenk. Radiographie ergibt: Infraktion der Patella ohne Dislokation. Punktion: 20 ccm flüssiges Blut.

Behandlung mit Heftpflasterzug. Röntgenkontrolle vom 20. 1. zeigt deutlichen Kallus. Spitalentlassung am 30. 1. 29. Gang ohne Hinken, Beugung noch leicht eingeschränkt.

Kontrolluntersuchung im Juli 1935:

W. ist mit dem Heilresultat außerordentlich gut zufrieden. Sie mache 3—4stündige Spaziergänge ohne nachher die geringsten Beschwerden zu verspüren. Bei schlechtem Wetter hätte sie in der ersten Zeit nach der Operation rheumatische Schmerzen im r. Knie verspürt, doch habe sich das jetzt vollständig verloren. Eine meßbare Muskelatrophie ist weder an Unter- noch an Oberschenkel vorhanden. Die Funktion ist sowohl was Beugung und Streckung anbetrifft, beidseits gleich. Arthritische Geräusche nicht feststellbar.

Fall 5. Kontr.-Nr. 857. Sch. F., 15j., Knabe.

Am 28. 2. 29 wird Sch. von einem Auto angefahren, zu Boden geworfen und ist 4 Stunden bewußtlos. Am 1. 3. Spitalüberweisung.

Allgemeinzustand: gut.

Lokalbefund: lk. Bein in Streckstellung nicht von der Unterlage abhebbar. Knie stark geschwollen. Ueber der Mitte der Patella heftige Druckempfindlichkeit. Radiographie: Fraktur der lk. Patella, Längsfraktur ohne wesentliche Verschiebung der Fragmente.

Nebenbefund: Schlatter'sche Krankheit an beiden Knieen.

Am 4. 3. wird die Patella von unten nach oben her mittels Heftpflasterstreifen gegen die Mitte zu fixiert, darüber eine Testudo mit Heftpflaster gelegt. Am 5. 4. Abnahme des Heftpflasterverbandes. Sch. kann das Bein mühelos heben, keine Schmerzen im Knie. Gang ordentlich. Spitalaustritt am 27. 4. 29.: Knie noch etwas geschwollen; Konturen verwischt. Leichte Muskelatrophie am ganzen lk. Bein. Patella gut verschieblich. Funktion: Streckung aktiv bis 180 Grad, Beugung bis 60 Grad.

Kontrolluntersuchung im Juli 1935:

Subjektiv: Sch. ist jetzt von Beruf Mineur. Er habe nie Beschwerden im Knie. Die Rekrutenschule wurde anstandslos absolviert. Für Hoch- und Weitsprung sei er allerdings etwas behindert, auch für längeres Knieen.

Objektiv: Patella frei beweglich. Keine arthrit. Geräusche feststellbar. Umfang: Wade l. = 30,2 cm (r. = 32 cm), Knie l. = 36 cm (r. = 36,5 cm), Oberschenkel l. = 39 cm (r. = 40 cm), l. = 45 cm (r. = 46 cm), je 10 und 20 cm ob Patella gemessen. Funktion: l. und r. für Beugung und Streckung 30—180 Grad.

B. Operativ behandelte Fälle.

1. Offene Patellarfrakturen.

Ueber die offenen oder komplizierten Kniescheibenbrüche schreibt *Pfister:* «Läßt der geschlossene Kniescheibenbruch in gewissen Fällen noch die Wahl über den einzuschlagenden Weg der Therapie, so gilt für die offenen: in allen Fällen, in denen eine Wunde besteht, muß genäht werden, wenn nicht die Verletzung zu spät event. zu verschmutzt eingeliefert wird.» *Boit* ist der Ansicht, daß bei komplizierten Frakturen unser Verhalten diktiert wird von der Möglichkeit oder Unmöglichkeit asept. Verhältnisse zu schaffen. Gelingt dies durch Abtragung der gequetschten Wundränder, Ausschneidung des verschmutzten Gewebes, so steht nichts im Wege, die Verletzung in gleicher Weise zu behandeln wie unkomplizierte Frakturen mit Naht des Streckapparates und völligem Verschluß des Gelenkes, intraartikuläre und paraartikuläre Rivanolanwendung 1 : 1000 bessert dabei die Heilungsaussichten und gestattet erweiterte Indikation für die Operation. *Böhler* verlangt für frische, offene Kniescheibenbrüche peinlichste Wundexcision und Entfernung kleinster Fremdkörper, Austupfen des Gelenks und Naht der Haut allein. Nach 3—4 Wochen wird, wenn nötig, in einer zweiten Operation der zerrissene Streckapparat genäht. Vor der Verwendung von antisept. Flüssigkeiten warnt Böhler wegen allfälliger Schädigung des Gelenks durch Nekrosebildung. Als wichtigste Maßnahme zum Schutze des Gelenks erscheint *Clar* der sofortige vollkommene Abschluß desselben. Ob die Hautwunde vollkommen oder nur teilweise verschlossen werden soll, muß nach den Verhältnissen des Einzelfalles verschieden beurteilt werden. Nach Clar besteht für die offene Fraktur die große Gefahr primärer Verunreinigung der Kniegelenks- und sekundärer Gelenksinfektion. Für die Behandlung sieht er 3 Wege offen:

1. primäre Naht des Streckapparates

2. primäre Hautnaht und sekundäre Naht des Streckapparates (Böhler)
3. offene Behandlung und sekundäre Naht des Streckapparates.

Nr. 1 wird als das heute von den meisten Chirurgen geübte Verfahren mit dem allgem. chirurg. Grundsatz begründet, daß verletzte Gelenke möglichst rasch wieder zu verschließen sind — daher zuverlässiger Verschluß des Gelenkes durch exakte Naht der frakturierten Patella und des seitlichen Bandapparates.

Auch bei unseren offenen Kniescheibenbrüchen wurde dieses Verfahren angewendet und nur in 2 Fällen eine andere Behandlungsmethode gewählt, nämlich in einem Fall die konservative Methode mit Heftpflasterverband und im 2. Fall die Perkutanklammer nach Malgaigne. Die übrigen 5 folgenden Fälle kamen innert nützlicher Frist (48 Std.) zur Behandlung und wurden nach peinlicher Wundexcision, Austupfen der Blutkoagula und Entfernung von Knochensplittern primär genäht und so das Gelenk geschlossen.

Im Fall 6 wurde die Naht der Patella mit Silberdraht ausgeführt, wie das bei unseren Fällen der früheren Jahrgänge üblich war. Garré-Küttner-Lexer schreibt: «Als Nahtmaterial bedient man sich am häufigsten weicher Silber- oder Aluminium-Bronzedrähte.» *Koller* befürwortet als Nahtmaterial den rostfreien Krupp'schen Stahldraht oder den neuen Bronze- oder Wienerdraht (Zink-Silberlegierung), da der reine Silberdraht gerne durchbreche und dadurch Reizerscheinungen, Fisteln oder eine Refraktur verursache. Daneben finden wir in der Literatur als seltener verwendet angegeben, Chromcatgut an Stelle von Metalldraht (Mayet zit. nach André Trèves) und Renntierfaden (idem).

Bei Fall 7, 8, 9 und 10 wurde als Nahtmaterial Känguruhsehne verwendet. Dieser wird heute der Vorzug gegeben, weil sie als organisches Material besser, d. h. reaktionsloser zur Einheilung kommt und eine spätere Entfernung nicht, wie so oft beim Silberdraht, notwendig ist. Bei der Bevorzugung der Känguruhsehnennaht dürfen auch Ueberlegungen wie *Goormagthigh* (zit. Clar) sie äußert, eine Rolle spielen: «Die Versenkung von metallischen Fremdkörpern in infektionsverdächtige Wunden ist zu vermeiden und auf die Verwendung von Draht grundsätzlich zu verzichten.»

Die Knochennaht wird entweder ausgeführt als *Quer*naht (Quenu) oder als *Longitudinal*naht (Payr). Beim ersten Verfahren werden mit einem Bohrer Löcher in querer Richtung (frontal) durch die Fragmente gebohrt, der Draht hindurch gezogen und seitlich geknüpft; bei der Longitudinalnaht werden die Löcher in sagittaler Richtung angelegt. Bei diesem letzten Verfahren kommen die geknüpften Drahtenden unter die Haut zu liegen, was oft zu Beschwerden und damit zur spätern Entfernung des Drahtes führt. Grundsätzlich ist darauf zu achten, daß die Nähte nicht selbst ins Gelenk ragen, also die Knorpelflächen der Patella unberührt lassen. Diese zwei hauptsächlichsten Methoden erfuhren im Laufe der Zeit manche Variation; so entstand die Hemicerclage, wobei nur das größere Fragment gelocht und die kleineren halbkreisförmig umfaßt werden. Bei den Stern- und Splitterbrüchen empfiehlt *Berger* (zit. Garré-Küttner-Lexer) die Cerclage.

Bei Fall 8 einer Splitterfraktur und bei Fall 10 einer Querfraktur

wurde diese Cerclage mit Känguruhsehne ausgeführt. Gerade für offene Frakturen mit starker Zersplitterung der Patella empfiehlt Clar diese Methode, weil dadurch ein rascher Verschluß des Gelenks und eine zuverlässige Vereinigung der Bruchstücke noch am sichersten gewährleistet sei.

Fall 8 muß als die schwerste Verletzung unseres Materials angesehen werden, weil auch der lat. Femurkondylus noch teilweise zerstört war und im Knorpelüberzug der Hinterfläche der Patella weitgehende Usuren vorhanden waren. Die Gefahr einer Gelenksinfektion mit ihren Folgen, sowie der Verwachsung zwischen Patella und Oberschenkelknochen anderseits bestand in hohem Maße.

Wenn auch eine lange Heilungsdauer vorliegt, so ist doch wie die heutige Kontrolle zeigt, ein sehr schönes Heilresultat erzielt worden. Statt der Gelenkspülung mit Rivanollösung 1:1000, wie sie von Boit angegeben wurde, ist in unserem Fall Pregl'sche Lösung (Isotonische Jodlösung) angewendet worden. In der Literatur finden wir noch verschiedene andere antiseptische Lösungen empfohlen, wie physiologische Kochsalzlösung (Nägeli und Brunner), Chlumkylösung (Freund), 1% Karbollösung (Matti). Als besonders wirksam hat Payr die postoperative Gelenkfüllung mit Phenolkampfer empfohlen.

Böhler ist ein Feind der Gelenkspülung mit antiseptischen Lösungen, da er die Entstehung von Gewebsnekrosen befürchtet. Demgegenüber stellt Clar fest: «Durch diese erwähnten Maßnahmen mechanischer und chemischer Natur sind wir wohl in der Lage, die Gefahren der Gelenksinfektion, die die Kranken selbst unmittelbar bedrohen und ein brauchbares funktionelles Resultat in Frage stellen, im allgemeinen wirksam zu bekämpfen, können aber keineswegs einen aseptischen Verlauf in allen Fällen erwarten, da wir nicht imstande sind, unter allen Umständen aseptische Wundverhältnisse zu schaffen».

Fall 9, eine Sternfraktur, bei der die Knochennaht mit Känguruhsehne ausgeführt worden war, ist deshalb interessant, weil nach einem kurzen Krankenhausaufenthalt mit guter anatomischer Heilung des Bruches auf dem Heimweg infolge Ausgleiten und Hinfallen eine schwere komplizierte Refraktur im alten Bruch auftrat. Aber auch diese heilte nach Knochennaht mit Känguruhsehne und primärem Gelenksverschluß sehr gut und sicherte ein schönes Dauerresultat, das auch der strapaziösen Belastung eines Manöver-W.K. standhielt.

Fall 10, eine offene Querfraktur, wird nach peinlicher Wundexcision mittels Cerclage mit Känguruhsehne geschlossen und heilt prima intentio. 5 Monate nach dieser Operation erleidet der Patient am gleichen Knie eine Refraktur im alten Bruch, die auswärts ebenfalls primär genäht wurde; bei der Operation wurden laut Bericht keine Narben oder Kallusreste gefunden.

a) Fälle mit Drahtnaht.

Fall 6. Kontr.-Nr. 8825. St. G., 18j., Mechanikerlehrling.

Am 23. 1. 22 nachts 12 h. stößt St. beim Schlitteln mit dem lk. Knie gegen eine Gartenhecke. Hospitalisierung am 25. 1. wegen offener Wunde am Knie, Hämarthros und ev. Verletzung der Kapsel und Patella.

Allgemeinzustand: gut.

Lokalbefund: lk. Knie stark geschwollen. Wenig unterhalb der Patella breite, klaffende, jedoch saubere Wunde. Aktive Beweglichkeit wegen der großen Schmerzen gering. Radiographie: verwaschene Gelenkkonturen (Hämatom). An der Patella ist in der Mitte ein Stück abgerissen, sonst o. B.

Operation am 26. 1. in Mischnarkose. 10 cm langer Schnitt schräg von innen oben nach außen unten. Entfernen der Blutkoagula. Naht der Patella mit Silberdraht. Streckschienenverband. Heilungsverlauf: 3. 2. passive Bewegungen gehen gut, das gebeugte Knie kann aber noch nicht gestreckt werden. Vom 9. ab steht St. auf. Am 20. noch geringer Gelenkerguß und leichte Fistelung. Knie noch diffus geschwollen. Beweglichkeit gut. Tägliche Behandlung in der Mechanotherapie. Röntgenkontrolle ergibt eine Verknöcherung im lig. patellæ (Folge der Blutung!). Spitalentlassung am 11. 3. 22. Wunde schön geheilt. Noch geringer Gelenkserguß. Funktion tadellos. Maximale Beugung und Streckung nicht schmerzhaft. Arbeitsfähigkeit 50%.

Fall V 549/22 der SUVA.

Laut Akten war St. vom 20. 3. 22 bis 31. 3. 22 50 % arbeitsfähig. Am 28. 7. 22 begab sich St. wegen einer neu aufgetretenen Fisteleiterung wieder in ärztliche Behandlung, die bis zum 16. 10. 22 dauerte. Laut ärztlicher Meldung war St. bis Mitte Dezember teilweise arbeitsfähig. Von da an blieb St. beschwerdefrei und der Fall konnte ohne Rente abgeschlossen werden.

b) Fälle mit Känguruhsehnennaht.

Fall 7. Kontr.-Nr. 9397. T. K., 43j., Direktor.

Autounfall am 15. 11. 26. Wegen commotio cerebri, Gesichtsweichteilwunden, doppelseitiger Oberkieferfraktur, sowie offener Knieverletzung r. sofortige Spitalüberweisung.

Lokalbefund: komplizierter Kniescheibenbruch r.

Operation am 16. 11. in Lokalanaesthesie. Schnitt unterhalb der Patella. Kniescheibe in 3 Partien zersplittert. Gelenk breit eröffnet, Seitenbänder zerfetzt. Entfernung eines freiliegenden Splitters. Naht der Patellarfragmente mit Känguruhsehne. Heilungsverlauf ungestört. Aufstehen am 7. 12. Spitalentlassung am 7. 1. 27.

Fall V 10789/26 der SUVA.

Laut Akten war T. bis 10. 1. 27 gänzlich arbeitsunfähig; von da an wurde eine teilweise Arbeitsunfähigkeit (Invalidität) mit entsprechenden Renten bis 30. 3. 33 angenommen. Unter diesem Datum wurde nach einer Rentenrevision dem Versicherten eine Dauerrente von 7 % für 9 Jahre zugesprochen, dann neuerdings Revision. Die Umstände, die zu dieser Taxation führten, waren: Einschränkung der Beweglichkeit (Beugung passiv bis 80, Streckung bis 170 Grad), leichte Muskelatrophie am ganzen Bein, klin. deutl. Zeichen von Arthritis def. mit der Möglichkeit einer Zunahme derselben.

Subjektiv sind es hauptsächlich Klagen über Schmerzen im Knie beim Knieen, längerem Sitzen, Bergabwärtsgehen und bei Witterungswechsel.

Fall 8. Kontr.-Nr. 8114. K. A., 26j., Mechaniker.

Motorradzusammenstoß am 1. 5. 32 mit Verletzung am lk. Knie und am Kopf. Sofortige Spitalüberweisung.

Allgemeinzustand: zeitlich und örtlich orientiert, guter E. Z.

Lokalbefund: stark blutende, verunreinigte Riß-Quetschwunde über dem distalen Teil der Patella in der ganzen vorderen Zircumferenz. Proximaler Lappen stark zerfetzt und umgekrempelt. Kniegelenk breit eröffnet, Patella im distalen Teil frakturiert - Splitterfraktur.

Operation am 1. 5. in Lumbalanaesthesie. Wundexcision. Entfernung von 5—6 kleinern Knochensplittern. Vom condylus lat. fem. müssen Knorpel und Knochen bis auf eine Tiefe von 4—5 mm entfernt werden. Auch die Hinterfläche der Patella zeigt viele Fissuren im Knorpelüberzug. Mittelst Cerclage mit Känguruhsehne werden die Fragmente aneinander gebracht. Gelenkspülung mit Pregel'scher Lösung. Tetanus-Antitoxininjektion. Streckschiene.

Heilungsverlauf: In den ersten Tagen Temperatur-Steigerungen. Starke Schmerzen. Oefters Spülung des Gelenks mit Pregl'scher Lösung. Heilung p. s. Anfangs Juni steht Patient auf. Beginn mit Uebungen in der Mechanotherapie. Spitalaustritt am 30. 6. 32.

Befund: Starke Schmerzen bes. beim Treppensteigen und bei Drehbewegungen. Knieen sei unmöglich. Narbige Einziehung der Haut am med. Rande der Patella gegen die Spitze zu, daselbst starke Druckschmerzhaftigkeit. Streckung im lk. Kniegelenk bis 176, Beugung bis 80 Grad aktiv. K. schont noch beim Gehen. Ambulante Behandlung in der Mechanotherapie bis 16. 2. 33. Als Residuen nach Knieverletzung links mit Patellarfraktur bleiben: Atrophie der Oberschenkelmuskulatur, erhebliche Einschränkung der Beugefähigkeit im lk. Knie, Druckschmerzhaftigkeit der Patella, eine Hauteinziehung gegen die Patella und subjektive Beschwerden. K. ist vollständig arbeitsunfähig bis 31. 12. 32; 33,3 % arbeitsfähig bis 16. 2. 33. Es wird der Versicherung eine Rente von 40 % für die kommenden 6 Monate und 25—30 % für ein weiteres Halbjahr mit nachheriger Revision vorgeschlagen.

Kontrolluntersuchung am 16. 9. 33:

Beim Arbeiten hätte er immer noch Schmerzen in der Kniekehle und unterhalb der Patellarspitze. Beim Anstoßen verspüre er ein lästiges Stechen in der med. Narbe.

Befund: Deutl. Muskelatrophie am Oberschenkel. Volumen des Knies vergrößert. Druckschmerzhaftigkeit in der med. Narbe. Streckung bis 180, Beugung passiv bis 79 Grad. Voraussichtlich Beugeeinschränkung als Dauerschaden; Einbuße 25—30 %.

Kontrolluntersuchung im Juli 1935:

Bei Witterungswechsel habe er starke Schmerzen. Längeres Knieen vertrage er gar nicht und sei dementsprechend in seinem Beruf behindert, deshalb militärfrei.

Objektiv: Patella gut konsolidiert, frei beweglich. Umfang: Wade l. = 35,5 cm (r. = 35 cm), Knie l. = 37 cm (r. = 35,5 cm), Oberschenkel l. = 40 cm (r. = 39,5 cm), l. = 48 cm (r. = 48,5 cm). Gang

elastisch ohne Hinken. Deutl. arthrit. Reibegeräusche im lk. Knie. Funktion: Beugung bis 62, Streckung bis 180 Grad.

Fall 9. Kontr.-Nr. 9253. Tsch. H., 19j., Fabrikarbeiter.

Am 15. 7. 32 Sturz beim Grätschsprung über einen Kameraden und Fall auf das lk. Knie. Sofortige Hospitalisierung.

Allgemeinzustand: kräftiger Jüngling.

Lokalbefund: lk. Knie stark geschwollen. Hämarthros. Patella zeigt deutlich querverlaufende Delle. Die Fragmente sind gut palpabel. Radiographie: Sternfraktur der Patella.

Operation am 16. 7. in Lokalanaesthesie. Bogenförmiger Hautschnitt am untern Patellarrand. Partielle Längsfraktur am prox. Fragment. Knochennaht mit Känguruhsehne. Heilungsverlauf ungestört. Vom 9. 8. an aktive und passive Bewegungsübungen. Spitalaustritt am 27. 8. 32. Fraktur konsolidiert. Streckung bis 180, Beugung bis 70 Grad aktiv. Kein Wackelgelenk; Gang ohne Hinken. Auf dem Heimweg gleitet Tsch. auf der Straße auf einem Kanalisationsdeckel aus und fällt direkt auf das lk. Knie. Als Notfall zurück ins Spital. Befund: Nach Wegnahme des Verbandes zeigt sich eine schwere, komplizierte Fraktur der Patella. Die Hautwunde ist oberhalb der alten Narbe. Die Kniescheibe ist im alten Bruch wieder zerrissen, dazu sind die seitl. Bänder mitgerissen. Das distale Fragment liegt außerhalb der Haut.

Operation am 27. 8. in Mischnarkose ohne Blutleere. Sorgfältige und ausgiebige Excision der Wundränder. Reinigen des offenen Gelenks mit Aether. Ein abgesprengtes Knochenstück des distalen Fragments wird entfernt. Knochennaht mit Känguruhsehne, ebenso der stark eingerissenen Seitenbänder. Pregl'sche Lösung ins Gelenk. Kompressionsverband. Hochlagerung auf Schiene. Heilungsverlauf: Zuerst Tp. 37,5, deshalb Themsaline-Calcium intravenös. Weder Lymphangitis noch Lymphadenitis nachweisbar.

Wundheilung pp. Röntgenkontrolle vom 15. 9. ergibt gute Stellung der Fragmente. Vom 6. 9. an vorsichtiger Beginn mit Bewegungen. Röntgenkontrolle vom 5. 10 ergibt gute Knochenbildung. Patient bewegt schon gut und darf am 10. 10. aufstehen. Mechanotherapie. Spitalaustritt am 22. 10. in hausärztliche Behandlung. Allgemeinzustand gut. Kniekonturen noch etwas verschwommen. Patellarfraktur solid konsolidiert. Kein Wackelgelenk. Atrophie der Muskulatur an Ober- und Unterschenkel. Extension bis 170 aktiv, Beugung bis 65 aktiv und 55 Grad passiv. Gang ohne Hinken.

Fall VI 7196/32 der SUVA.

Laut Akten wurde der Fall wegen erheblicher Muskelatrophie und Einschränkung der Beweglichkeit mit einer Rente entschädigt, die jetzt noch 10 % beträgt und in dieser Höhe bis 1. 3. 36 läuft, dann Revision. Muskelatrophie ist heute nur in ganz geringem Maß feststellbar, die Beweglichkeit ist auf beiden Seiten annähernd dieselbe. Tsch. klagt aber auch jetzt noch über zeitweilig auftretende Schmerzen und eine gewisse Unsicherheit im Gehen. Er gibt unumwunden zu, daß er wieder turne, auch Hoch- und Weitsprung ausführe und daß er den diesjährigen W. K. bei schlechtestem Wetter anstandslos bis zu Ende mitmachte.

Fall 10. Kontr.-Nr. 8976. B. R., 25j., Schlosser.

Am 19. 4. 34 Sturz in der Dunkelheit (23 h.) vom ersten Stock eines Hauses auf einen Zementboden. 3 Stunden später Spitaleintritt.

Allgemeinzustand: bewußtlos, blutet aus Mund und Nase. Sonst von kräftigem Körperbau.

Lokalbefund: In der Patellargegend 8 cm lange Riß-Quetschwunde, schmutzig belegt. Die Patella ist entzwei und das Kniegelenk eröffnet. Multiple Schürfwunden am Kopf. Radiographie: Querfraktur der Patella in der Mitte. Gute Stellung der Knochenfragmente. Außerdem am Schädel: Fraktur des os parietale und occipitale in der Höhe des os zygomaticum. Am lk. Handgelenk: Intraartikuläre Fraktur der Radiusepiphyse ohne Fragment-Dislokation. Kleiner Knochenabriß des prozessus styloideus ulnae. Operation in Lokalanaesthesie. Genaue Wundexcision. Vereinigung der Patellarstücke durch Cerclage mit Känguruhsehne. Heilungsverlauf am Knie ungestört. Klagen über Sehstörungen. Es wird auf der Augenabteilung Stauungspapille beidseits festgestellt. Patient steht vom 18. 5. an auf. Vom 21. 5. an Behandlung in der Mechanotherapie. Spitalentlassung am 3. 7. 34. Gang ohne Hinken. Wunde am Knie pp. geheilt. Knie noch verdickt. Meßbare Atrophie am ganzen r. Bein. Extension im Kniegelenk bis 160. Flexion aktiv und passiv bis 95 Grad.

Laut Bericht aus dem Bürgerspital Basel wurde B. wegen Refraktur infolge plötzlichen Stoppens auf seinem Velo und Anschlagen beim Absteigen am 25. 10. 34 operiert. Bei der Operation wurden keine Narben oder Kallusreste gefunden.

Die E. M. V. teilt schriftlich mit, daß B. zur Zeit wegen der Refraktur noch in Behandlung steht und gegenwärtig zu 50% arbeitet. (Mai 1935.)

2. Geschlossene Patellarfrakturen.

Die Mehrzahl der deutschen Chirurgen erklärte sich auf dem deutschen Chirurgen-Kongreß im Jahre 1905 mit *Thiem* einverstanden: «Das unblutige Verfahren soll beschränkt werden auf Fälle mit fehlendem oder geringfügigem Kapselriß, fehlender oder geringer Diastase der Bruchstücke mit geringer Funktionsstörung, in allen andern Fällen führt man die offene Naht aus». Garré formuliert dieses Vorgehen folgendermaßen: «Operative Behandlung ist in allen Fällen mit größerer Diastase als 1 cm und bestehender Strecklähmung (Zerreißung des seitlichen Streckapparates) nicht zu umgehen». Pfister begründet in neuester Zeit dieses Verfahren wie folgt: «Die Knochennaht, verbunden mit Naht der Patella, des Kapselrisses und des Reservestreckapparates ist bei der operativen Behandlung von Patellarfrakturen das gebräuchlichste Verfahren der Gegenwart». Aehnlich drückt sich Eiseck aus: «In der heutigen Zeit bevorzugt man hauptsächlich die blutige Naht, die sog. offene Methode. Sie hat den Vorteil der größten Uebersichtlichkeit. Der Bluterguß kann vollkommen beseitigt werden, ebenso die interponierten Weichteile. Die Bruchstelle liegt frei und die Fragmente können genau adaptiert werden».

Bei der blutigen Naht unterscheidet Eiseck 3 Methoden:

1. Man näht den Bruch ohne Berücksichtigung des Streckapparates.
2. Naht der Fragmente, des Kapselrisses und des Streckapparates.
3. Vollkommener Verzicht auf die Knochennaht; sie legt den Hauptwert auf exakte Naht des Kapselrisses und Streckapparates.

Zuerst wurde diese Naht von *Lambott* in Amsterdam 1892 angewandt. Weitere Vertreter dieser Methode sind die sog. Lyoner-Schule und in Deutschland hauptsächlich F. W. Schultze.

Von der ersten Methode sagt Eiseck, sie sei schlecht und unvollkommen, Weil Muskulatur und Reservestreckapparat vollkommen unberücksichtigt bleiben und dadurch die Muskeln, die am Streckapparat ansetzen, sich immer mehr retrahieren und atrophisch werden.

Die zweite Methode nennt er die in der heutigen Zeit Gebräuchlichste.

«Bei Stern- und Splitterbrüchen», sagt Pfister, «bei denen es oft unmöglich ist, Nähte durch den Knochen zu ziehen, kann man mit der Naht des seitlichen Streckapparates und der præpatellaren Fascie befriedigende Resultate erzielen.»

Bei unseren folgenden 36 Fällen geschlossener Patellarfrakturen wurde die oben beschriebene Methode Nr. 2 bevorzugt.

Der Uebersicht halber und um später Vergleichswerte zu schaffen, habe ich dieses Material auf operativem Wege behandelter Patellarfrakturen in 4 Gruppen eingeteilt.

Die erste Gruppe umfaßt 21 Fälle geschlossener Patellarfrakturen, bei denen die blutige Naht mit Metalldraht ausgeführt wurde. Als Nahtmaterial wurde in der überwiegenden Mehrzahl Silberdraht verwendet.

Darunter waren 17 Querfrakturen, 3 Splitterfrakturen und in 1 Fall eine Abrißfraktur mit totaler Luxation der Patella (Fall 31). Die Operation wurde in sämtlichen Fällen nicht unmittelbar nach der Einlieferung ins Spital, sondern meistens erst am folgenden Tag ausgeführt. Dieser Zwischenzeitraum bis zur Ausführung der Operation beträgt bis zu 6 Tagen. In diesen Fällen, wo mit der Operation zugewartet wurde, handelt es sich wie in Fall 20 und 21 um komplizierende Schürfwunden oder andere Mitverletzungen.

Bei der Operation dieser Fälle wurde der Längsschnitt bevorzugt, etwas weniger häufig kam der Querschnitt und in den letzten Jahren am häufigsten der Bogenschnitt mit oberer oder unterer Basis zur Anwendung.

Eiseck unterscheidet betr. Schnittführung:

1. Längsschnitt
2. Querschnitt
3. Textor-Bogenschnitt
4. Lappenschnitt
5. Hufeisenförmiger Bogenschnitt.

In allen Fällen wurde auf eine peinliche Ausräumung der Blutkoagula und ev. freiliegender Knochensplitter geachtet. Die Naht der Patella erfolgte gleich wie bei den offenen Frakturen entweder als Längsnaht nach Payr oder als Quernaht nach Quenu.

Nur in 2 Fällen, 23 und 30, wurde die Umschlingungsnaht oder Cerclage ausgeführt. Nach der Operation wurde das Bein in Streck-

stellung auf eine Schiene gelagert und fest gebunden. Mit passiven und später aktiven Bewegungen wurde anfangs bis Ende der 3. Woche, durchschnittlich nach 17,6 Tagen begonnen. Diese Zahl steht in großem Gegensatz zum Material Kollers, wo schon gleich nach der Operation mit aktiver Mobilisation eingesetzt wird.

Koller schreibt wörtlich: «Es ist unzweifelhaft und die Erkenntnis ringt sich auch allmählich in den Lehrbüchern durch, daß die Gelenksversteifung und insbesondere die der Patellarfraktur stets außerordentlich rasch folgende intensive oft irreparable Quadrizepsatrophie einzig wirskam bekämpft werden kann durch eine sofortige aktiv mobilisierende Behandlung».

Dieser oben geschilderten Quadrizepsatrophie wurde auch bei unseren Fällen die größte Aufmerksamkeit geschenkt und meistens schon am 2.—3. Tag nach der Operation durch Massage und Elektrisieren entgegengearbeitet.

Nach durchschnittl. 36,2 Tagen konnten die Patienten wieder das 1. Mal aufstehen und Gehversuche unternehmen. Ein paar Tage darauf finden wir sie schon in der Mechanotherapie, wo sie nun täglich an Apparaten, die bereits erlangte Gelenksbeweglichkeit erweitern. In den meisten Fällen wurde diese mechanotherapeutische Behandlung auch nach der Spitalentlassung bei bereits teilweiser Arbeitsfähigkeit ambulant fortgesetzt, um ein möglichst gutes Heilresultat zu erzielen.

In 10 von 21 Fällen mußte der Draht später wieder entfernt werden, meistens deshalb, weil gewisse Reizerscheinungen oder schmerzhafte Beschwerden auf seinen Verbleib zurückgeführt wurden.

In den folgenden 21 Fällen, wo der Heilungsverlauf durch ein interkurrentes Ereignis gestört war und deshalb eine Verzögerung der Heilung bewirkte, soll dies durch eine kurze Schilderung der Umstände erklärt werden.

Bei Fall 14 kam es nach einer Woche, als man schon mit aktiven und passiven Bewegungen begonnen hatte, zu teilweisem Klaffen der Wunde, sodaß man eine Sekundärnaht vornehmen mußte; nachher gute Wundheilung.

Fall 17 wurde zuerst vom Hausarzt mit einem Heftpflasterzugverband und später für 3 Wochen mit einem Gipsverband behandelt. Als sich nachher eine Fragmentdiastase zeigte, ordnete er Hospitalisierung zwecks operativer Vereinigung der Bruchstücke an. Eine Röntgenkontrolle 2 Monate nach der Operation zeigte, daß auch jetzt keine knöcherne Vereinigung vorhanden war.

Bei Fall 18 handelt es sich um eine Refraktur, die sich die Patientin, als sie zur Nachbehandlung ins Spital kam, durch Ausgleiten und Hinfallen zuzog. Heilung pp. Ein kleiner subkutaner Abszeß, der sich später bildete, wurde eröffnet.

Fall 19 wurde auswärts genäht und kam bloß zur Weiterbehandlung ins Kantonsspital. In diesem Fall wurde der Spitalaufenthalt durch eine Tbc. Fistel am Halse wesentlich in die Länge gezogen.

Fall 20 wurde vom Hausarzt nach Sturz aufs Knie bei anfänglich ungenauer Diagnosestellung mit Bettruhe und Heißluft behandelt. Erst später wurde im Spital eine bindegewebig geheilte Patellarfraktur mit

geringer Diastase festgestellt. Das seitliche Röntgenbild ergab eine unscharf konturierte Femurgelenkfläche (Arthritis def.).

Die Arthroendoskopie zeigte beim Patienten eine deutliche Frakturlinie und überdies Verdacht auf eine Osteochondritis. Operation wurde abgelehnt. ½ Jahr später kommt er wegen Refraktur (lt. K. G. wahrscheinlich Zerreißung des fibrösen Bandes) wieder ins Spital und wurde blutig genäht. Trotz zweimonatiger Nachbehandlung in der Mechanotherapie ist das Heilresultat wegen der geschilderten Energielosigkeit und einer schlechten Versicherungsmentalität ein schlechtes.

Fall 21 wurde von der SUVA ein 2. Mal hospitalisiert wegen beständigen Schmerzen im Knie, (Drahtnaht der Patella 3 Monate vorher) und starker oedematöser Schwellung an Wade und Fuß. Es scheint, daß Letztere zum Teil auf eine bestehende Herzinsuffizienz zurückgeführt werden muß. Nach entsprechender Behandlung unter Bettruhe besserte sich das Befinden wesentlich und die Oedeme verschwanden.

Fall 23 wurde auswärts genäht (Cerclage), eine hartnäckige Fisteleiterung am lat. Ende der Operationswunde führte zu neuer Hospitalisierung im Kantonsspital, wo in Mischnarkose das Knie mobilisiert, der Draht entfernt und die Fistel ausgekratzt wurde, außerdem erfolgte Spülung der Wundhöhle mit 1 % Karbolsäurelösung. Darauf gute Wundheilung.

Fall 25, eine Zertrümmerungsfraktur, mußte wegen dehiszenter Patellarnaht und Fistelbildung ein 2. Mal operiert werden. Der Draht hatte sich am lig. patellae gelöst. Fungusähnliche Massen nekrotischen Gewebes wurden ausgekratzt und eine Silberdrahtnaht verstärkt durch Seidendraht angelegt. Gipsverband in Streckstellung, der aber wegen starker Muskelatrophie am Oberschenkel nach 14 Tagen geöffnet wird. Beginn mit Massage. Ca. 1½ Monate nach Spitalaustritt wird beim Patienten wegen drohender Versteifung eine Mobilisation in Narkose ausgeführt, deren Erfolg aber nur gering ist. 5 Monate nach Abschluß der Behandlung neuerdings Hospitalisierung zur Entfernung der Drähte.

Bei Fall 26 wurden 26 Tage nach der Operation die Drähte in Lokalanaesthesie entfernt. 8 Tage darauf kam es zum Platzen der Op.-Wunde und zur Refraktur der Patella. Behandlung der Dehiszenz mit Perkutan-Klammer nach Malgaigne. Erst nach 1 Monat Wiederaufnahme der Bewegungsübungen.

Bei Fall 28 handelt es sich um einen imbezillen Knecht, bei dem die Heilung durch sein freches Benehmen erschwert wird. Er reißt sich sogar den Verband weg und die Op.-Wunde wieder auf. Dadurch ist eine Sekundärnaht notwendig. Der Draht wird später in Lokalanaesthesie entfernt. Wundheilung pp.

Fall 29 ist eine Querfraktur ohne große Dislokation, wird deshalb zuerst mit Perkutan-Klammer behandelt. Wegen schlechter Fragmentstellung wird diese wieder entfernt und in Lokalanaesthesie eine Drahtnaht angelegt. Heilungsverlauf ist anfänglich durch hohe Temperatur gestört.

Bei Fall 30 handelt es sich um den seltenen Fall einer Abrißfraktur der Patella am Quadrizeps mit totaler Luxation derselben nach unten. Kompliziert ist diese Verletzung durch eine offene Tibiafraktur am glei-

chen Bein. Operation wegen oberflächlicher Schürfung verschoben. Später doppelte Silberdrahtnaht durch Quadrizeps und Patella. Bei guter Stellung der Fragmente wird der Draht später wieder entfernt.

a) Fälle mit Drahtnaht.

Fall 11. Kontr.-Nr. 1549. B. W., 24j., Maler.

Am 2. 5. 11 stürzt er von einer Leiter auf das r. Knie. Sofortige Spitalüberführung.

Allgemeinzustand: kräftiger Bursche, taubstumm.

Lokalbefund: r. Knie deutlich geschwollen, mit zahlreichen Suffusionen. Patella nicht deutlich tastbar. Radiographie: Splitterfraktur der Patella, Abriß des lig. patellae.

Operation am 8. 5. in Mischnarkose. Längsschnitt über das Knie. Im Gelenk große Blutgerinnsel und 2 haselnußgroße Splitter von der Patella herrührend. Naht der Patella und Ligamente mit 2 Silberdrähten.

Heilungsverlauf: Anfänglich Tp.-Steigerung. Am 20. 5. Wunde pp. geheilt. Patient steht auf und geht an Krücken herum. Knie noch geschwollen. Am 10. 6. Gang fast normal, Flexion im Kniegelenk geht besser. Spitalentlassung am 1. 7. 11. Knieumfang: r. = 35 cm (l. = 34 cm). Konturen verstrichen. Drahtnaht schmerzhaft. Gang noch hinkend. Am 17. 2. 13 Wiedereintritt ins Spital zur Entfernung der Drahtnaht wegen beständigen Schmerzen im Knie. Am 19. 2. Entfernung von 2 Silberdrähten in Lokalanaesthesie. Am 13. 3. 13 Wunde pp. geheilt; ohne Einschränkung der Kniegelenksbeweglichkeit wird B. aus dem Spital entlassen.

Keine Nachuntersuchung, weil nicht erreichbar!

Fall 12. Kontr.-Nr. 3729. M. V., 60j., Hausfrau.

Am 20. 1. 12 wird M. wegen Querfraktur der r. Patella hospitalisiert. Der einweisende Arzt empfiehlt mit Rücksicht auf die spätere Funktion die blutige Adaption.

Allgemeinzustand: ältliche, schlecht genährte Frau.

Nebenbefund: großer prolapsus uteri totalis.

Lokalbefund: r. Knie stark geschwollen, verfärbt, kann nicht bewegt werden. Die Bruchstücke stehen 4 cm auseinander.

Operation am 22. 1. in Chloroformnarkose. Vertikaler 12 cm langer Medianschnitt über der Patella. Silberdrahtnaht. Catgut der Fascie.

Heilungsverlauf: anfänglich gestört durch eine heftige Bronchitis. Spitalentlassung am 23. 3. 12. Nach Wegnahme des Verbandes zeigt sich, daß die Wunde etwas infiziert ist. Das Bein kann leicht flektiert werden.

Keine Nachuntersuchung, da M. inzwischen verstorben ist.

Fall 13. Kontr.-Nr. 6384. L. H., 50j., Handlanger.

Am 30. 11. 12 wird L. in der Sägerei von einem zurückfallenden Stück Holz am lk. Knie getroffen. 4 Wochen vorher hatte L. am gleichen Knie infolge Sturz auf eine Eisenschiene eine Quetschung erlitten, die seit 8 Tagen wieder abgeheilt war. Hospitalisierung am 2. 12.

Allgemeinzustand: ordentlich (potator).

Lokalbefund: lk. Knie stark geschwollen. L. kann das Bein aktiv nicht bewegen, bei passiven Bewegungen große Schmerzen. In einem Abstand von ca. 6 cm sind deutlich 2 Fragmente fühlbar. Patellar-Querfraktur.

Operation am 3. 12. in Aether-Chloroformnarkose. Längsschnitt über die Patella und Naht derselben mit Silberdraht. Schiene.

Heilungsverlauf: Wundheilung pp. Wegnahme der Schiene am 16. 12. Beginn mit täglichen passiven Bewegungen. Vom 16. 1. 13 an steht L. auf. Wegen stärkeren Anschwellens des Beines neuerdings einige Tage Bettruhe. Vom 24. 1. an wieder Aufstehen. Am 11. 4. Entfernung der Silberdrähte. Am 15. 5. Wunde geheilt. Spitalentlassung am 15. 5. 13. Umfang: r. Knie 37,5 cm, lk. = 38 cm. Patella lk. durch Kallusbildung verdickt und verbreitert. Seitliche Verdickung der Gelenkkapsel. Beugung im lk. Knie bis zu 90 Grad möglich.

Keine Nachuntersuchung, weil nicht erreichbar!

Fall 14. Kontr.-Nr. 9346. W. O., 40j., Färber.

Am 19. 10. 13 Fall mit dem r. Knie auf den steinernen Boden des Hauseinganges. Am 20. 10 Spitaleinweisung wegen Ruptur des lig. patellae.

Allgemeinzustand: gut, etwas blasses Aussehen.

Lokalbefund: r. Kniescheibengegend geschwollen und blutig verfärbt. W. kann den Unterschenkel nicht gestreckt halten. Kniescheibe steht r. höher als lks. Leiseste Berührung sehr schmerzhaft. Zwischen Patella und einem Knochenstück, das am lig. patellae hängend deutlich fühlbar ist, ist eine Delle nachzuweisen. Distraktion beträgt ca. 1½ cm. Radiographie ergibt eine Patellarfraktur.

Operation am 21. 10. in Mischnarkose und Blutleere. Desinfektion mit mehrstündlicher Alkohol-Kompresse. Ca. 12 cm langer Hautschnitt über die Vorderfläche des Knies. Anlegen von 3 Silberdrähten durch oberes und unteres Patellarfragment. Catgutnaht der quergerissenen Kapsel. Schiene.

Heilungsverlauf: 27. 10. Beginn mit passiven und aktiven Bewegungen. Am 30. 10. Sekundärnaht wegen teilweisen Klaffens der Wunde. Am 24. 11. Beginn mit Mechanotherapie. Spitalentlassung am 9. 12. 13. Wunde vollständig epithelisiert. Kniegelenkgegend nicht druckempfindlich. Beugefähigkeit bis zu 75 Grad. Röntgenkontrolle: Frakturlinie nicht mehr deutlich sichtbar. Knöcherne Heilung. Die Metalldrähte werden, da sie keine Beschwerden verursachen, belassen.

Kontrolluntersuchung: 18. Juli 1935.

Subjektiv: Anfänglich bei Witterungswechsel ein Spannen im Knie, jetzt schon gar keine Beschwerden mehr. Längeres Knieen vertrage er aber nicht gut.

Objektiv: Gang ist sicher, ohne Hinken, Patella frei beweglich. Keine Anzeichen für Arthritis im Gelenk. Umfang: Wade = 31 cm l. und r. Knie = 34 cm l. und r. Oberschenkel r. = 38,5 cm (l. = 40 cm), r. = 45 cm (l. = 46 cm) je 10 und 20 cm ob Patella gemessen. Funktion: Beugung r. = 55 (l. = 35) Grad. Streckung r. = 180 (l. = 180) Grad.

Fall 15. Kontr.-Nr. 107. G. H., 37j., Bäcker.

Am 23. 1. 14 Fall auf das r. Knie. Am 24. wegen Kniescheibenbruch r. zur Knochennaht ins Spital eingewiesen.

Allgemeinzustand: gut.

Lokalbefund: r. Knie durch Gelenkserguß diffus geschwollen. Haut bis zur Mitte des Unterschenkels mit Blut unterlaufen. An der Patella sind zwei durch eine Delle getrennte Fragmente fühlbar. Passive Flexion wegen großer Schmerzen unmöglich. Radiographie ergibt zwei Querbrüche.

Operation am 24. 1. in Mischnarkose. Längsschnitt über vordere Kniefläche. Die Patellarfragmente sind gegeneinander verschoben, das Oberste ist nach vorn luxiert und umgekippt. Naht mit 3 Silberdrähten in Längsrichtung; wegen Sprödigkeit der Knochen ist noch eine Quernaht notwendig.

Heilungsverlauf: ungestört. Am 3. 2. vorsichtiger Beginn mit passiven und aktiven Bewegungen. Spitalaustritt am 11. 2. 14. R. Knie zeigt infolge Schwellung noch undeutliche Konturen. Umfang: r. = 37 cm, l. = 32 cm. Patella ist nirgends druckempfindlich. Aktive Beugung bis zum r. Winkel möglich, beim Versuch passiver Mehrbeugung entstehen Schmerzen und Spannungsgefühl im Oberschenkel. Gang ohne Hinken.

Kontrolluntersuchung: 18. Juli 1935.

Subjektiv: mit dem Heilresultat ist er außerordentlich gut zufrieden. Er habe nie die geringsten Schmerzen, verspüre keine Unsicherheit im Knie auch bei längerem Gehen nicht, auch keine raschere Ermüdbarkeit. Beschwerdelos habe er den ganzen Aktivdienst während der Grenzbesetzung mitgemacht. G. ist jetzt Landwirt (Berufswechsel).

Objektiv: r. Kniescheibe etwas verbreitert, frei beweglich. Es sind keine arthritischen Geräusche feststellbar. Umfang: Wade r. = 31 cm (l. = 32 cm), Knie r. = 35 cm (l. = 33 cm). Oberschenkel r. = 34 cm (l. = 33 cm), r. = 41 cm (l. = 39 cm), je 10 und 20 cm ob Patella gemessen. Funktion: Beugung 30 Grad beidseits, Streckung 180 Grad beidseits.

Fall 16. Kontr.-Nr. 712. E. G., 39j., Bierbrauer.

Am 23. 3. 14 Sprung aus einer Höhe von 2½ m und Stoß mit dem lk. Knie gegen eine scharfe Kante. Sofortige Hospitalisierung.

Allgemeinzustand: gut.

Lokalbefund: lk. Knie durch Erguß sehr stark geschwollen. Umfang: l. = 44 cm, r. = 37 cm. Palpatorisch läßt sich einwandfrei eine quere Patellarfraktur feststellen. (Befund röntgenolog. bestätigt.) Diastase der Fragmente von einem Querfinger.

Operation am 24. 3. in Chloroform-Aethernarkose. Längsschnitt über der Patella. Naht der Fragmente mit Silberdraht.

Heilungsverlauf: ungestört. Wundheilung pp. Vom 2. 4. an Beginn mit passiven und aktiven Bewegungen. Vom 20. 4. an Bewegungen am mechanotherapeutischen Apparat. Spitalaustritt am 4. 5. 14. Lk. Knie noch stark geschwollen. Umfang: l. = 42 cm, r. = 38 cm. Patella ist nicht druckempfindlich. Beugung aktiv bis fast zum rechten Winkel

möglich. Passive Weiterbeugung ruft Schmerzen hervor. Gang ist noch hinkend.

Kontrolluntersuchung: 18. Juli 1935.

Subjektiv: Er habe gar nie Schmerzen oder Beschwerden im lk. Knie. E. ist deutscher Staatsangehöriger und hat als solcher den Weltkrieg mitgemacht ohne die geringste Behinderung von Seiten seines Knies.

Objektiv: Gang elastisch, frei vom Hinken. Kniescheibe frei beweglich. Starkes arthrit. Reiben im lk. Knie, auch r., aber weniger stark. Umfang: Wade l. = 37 cm (r. = 37 cm), Knie l. = 40 cm (r. = 39 cm). Oberschenkel l. = 42 cm (r. = 40 cm), l. = 49 cm (r. = 48 cm), je 10 und 20 cm ob Patella gemessen.

Fall 17. Kontr.-Nr. 8855. H. H., 42j., Landwirt.

Am 5. 8. 16 Fall auf beide Knie im Stall beim Viehanbinden. H. steht selbst auf, macht einige Schritte und fällt neuerdings hin. Der Hausarzt konstatiert einen Bruch der lk. Kniescheibe. Häusliche Behandlung mit einem Heftpflasterzugverband. Später, da er nicht genügt, Abnahme und Ersatz durch Gazeverband mit Heftpflasterzügen für 40 Tage, dann Gipsverband für weitere 3 Wochen (Gehgips abnehmbar). Am 19. 11. ersucht der Arzt um Spitalaufnahme, da beim Gehen ein Auseinanderweichen der Bruchstücke aufgetreten sei. Am 15. 11. Spitaleintritt.

Allgemeinzustand: gut. H. geht ohne Stock.

Lokalbefund: Im Stehen kann das lk. Kniegelenk etwas gebeugt werden. Von einem gewissen Grad an wird das prox. Stück im Gelenk eingeklemmt und eine weitere Beugung ist nicht mehr möglich. Das Kniegelenk zeigt deutliche Konfiguration bei leichter Verdickung. In der Mitte der Patella besteht ein 2 cm breiter Spalt. Bei gebeugtem Knie verspürt man die beiden Fragmente durch ein fibröses Band verbunden. Beugung bis 128, Streckung bis 152 Grad möglich.

Operation am 17. 11. in Mischnarkose und Blutleere. Medianer Längsschnitt über die Patella. Keilförmige Excision der bindegewebigen Brücke mit leichter Eröffnung des Gelenks. Mobilisation der fixierten Kapsel durch max. Beugung. 3 Silberdrahtnähte, wovon eine horizontal und zwei parallel senkrecht.

Heilungsverlauf: ungestört. Vom 16. 12. an marschiert H. ordentlich. Tägliche Behandlung in der Mechanotherapie. Röntgenkontrolle vom 11. 1. 17 ergibt: die Fragmente stehen nahe beieinander, knöcherne Vereinigung ist nicht vorhanden. Spitalaustritt am 13. 1. 17. Wundheilung pp. Aktive Bewegung nicht ganz bis zum rechten Winkel möglich. H. wird auf eigenen Wunsch entlassen.

Keine Nachuntersuchung, weil nicht erreichbar!

Fall 18. Kontr.-Nr. 3146. W. E., 51j., Hausfrau.

Wegen einer Patellarfraktur r. stand W. in Nachbehandlung in der Mechanotherapie, als sie am 15. 3. 23 im Frauenpavillon ausglitt. In kurzer Zeit war das r. Knie wieder stark geschwollen. W. konnte sich nicht mehr selbst erheben.

Lokalbefund: Die Schwellung am r. Knie setzt sich fort bis ins untere Drittel des Oberschenkels und das obere Drittel des Unterschenkels.

Einzelne Stellen bläulich verfärbt. Man spürt an der Patella deutlich 2 Fragmente. Aktive und passive Bewegungen fast gänzlich aufgehoben. (Querfraktur.)

Operation am 17. 2. in Mischnarkose. Schnitt in der alten Narbe beidseits etwas verlängert. Patella in zwei Hauptfragmente gespalten. Silberdrahtnaht. Gipsschiene.

Heilungsverlauf: ungestört. W. ist stets fieberfrei. Wundheilung pp. Lat. unterhalb der Narbe bildet sich eine weiche, 2frankenstückgroße Stelle, die punktiert eine serös-eitrige Flüssigkeit enthält. Eiter steril. Täglich Bewegungsübungen. Vom 20. 3. an steht W. auf. Radiographie ergibt gute Kallusbildung. Vom 27. 3. an Behandlung in der Mechanotherapie. Spitalentlassung am 20. 4. 23. Streckung im Kniegelenk vollständig, Beugung bis 50 Grad möglich. Ambulante Weiterbehandlung in der Mechanotherapie.

Keine Nachuntersuchung, weil nicht erreichbar!

Fall 19. Kontr.-Nr. 6463. L. E., 34j., Landarbeiter.

Anfangs November 1923 Sturz auf der Straße mit dem r. Knie auf einen etwas vorstehenden Pflasterstein. L. kann sich nicht mehr erheben. Im Bürgerspital Basel wird eine Patellarfraktur festgestellt und die Fragmente mit Draht geheftet. Nach vierwöchigem Aufenthalt in B. Transferierung von L. in Kantonsspital Aarau, da Patient Aargauer ist. Spitalaufnahme am 10. 12.

Allgemeinzustand: Spitzenbefund auf der r. Lungenspitze, sonst o. B.

Lokalbefund: Am untern Rand der Patella bogenförmige Narbe. Knie in toto verdickt. Kein Erguß. Patella undeutlich zu tasten. Streckung nicht vollständig, Beugung bis 140 Grad. Umfang: Knie r. = 40,5 cm, l. = 36 cm. Röntgenkontrolle am 11. 12. Patella zeigt Drahtnaht gut verheilt. Am 14. 12. steht L. auf und geht vom 24. 12. an zur Behandlung in die Mechanotherapie. Narbe reizlos. Spitalaustritt am 5. 3. 24. Patellarfraktur vollständig geheilt. Kniegelenk frei. Verlängerte Heilungszeit wegen einer sezernierenden Fistel am Kinn (fragl. Tbc.!).

Keine Nachuntersuchung, weil nicht erreichbar!

Fall 20. Kontr.-Nr. 6880/9018. E. K., 35j., Maurermeister.

Am 28. 10. 23 Sturz aufs lk. Knie. Starker Gelenkserguß. Häusliche Behandlung mit Bettruhe und Heißluft. Nach 6 Tagen geht E. trotz ärztlichem Verbot wieder der Arbeit nach. Am 31. 12. zunehmende Schmerzen im Knie. Hospitalisierung. Spitaleintritt am 19. 1. 24.

Allgemeinzustand: kräftiger Mann (potator).

Lokalbefund: Kniegelenkkonturen normal. Kein Ballotement der Patella. Aktive und passive Bewegungen von normaler Exkursionsgröße. Maximale Flexion im Gebiet der Patella schmerzhaft. Knirschendes Geräusch beim Bewegen. Radiographie: bindegewebig geheilte Patellar-Querfraktur ohne Dislokation. Im seitlichen Bild spez. nach Sauerstoff-Füllung, vordere Femurfläche unscharf konturiert. (Arthritis def.) Arthroendoskopie in Lokalanaesthesie. Frakturstelle gut sichtbar, ziemlich lineär. Keine Meniskusverletzung. Wegen Verdacht auf Osteochond-

ritis Vorschlag zur Operation; wird vom Patienten abgelehnt. Kontrolle im Mai vorgesehen. Spitalentlassung am 26. 1. 24. Diathermiebehandlung ambulant fortgesetzt.

Am 6. 7. 24 Sturz vom Velo und Aufschlagen des lk. Fußes auf den Boden. Dabei spürt E. plötzlich heftige Schmerzen im lk. Kniegelenk, das den Boden aber nicht berührte. Ein Versuch, mit dem Velo weiterzufahren, geht nicht. Sofortige Spitalüberweisung.

Lokalbefund beim Eintritt: lk. Knie und Umgebung stark geschwollen. Haut nicht verfärbt. Bewegungen sind sehr schmerzhaft. Unmöglichkeit, den Unterschenkel aktiv zu strecken. Man fühlt an der Patella eine 3 cm große Diastase der Bruchstücke. Radiographie: Querfraktur der Patella (Refraktur).

Operation am 8. 7. in Mischnarkose. Schräger Bogenschnitt über der Patella von medial unten nach lateral oben. Gelenkskapsel vollständig zerrissen. Entfernen der zerrissenen Weichteile und der Blutkoagula. Quere Silberdrahtnaht durch die beiden Fragmente. Streckschienenverband.

Heilungsverlauf: ungestört. Am 16. 7. Wunde pp. geheilt. Am 29. 7. Radiographie: Silberdraht gelockert. Diastase von 1½ cm. Stellung gut. Röntgenkontrolle am 8. 8.: Stellung unverändert, ordentliche Kallusbildung. Vom 19. 8. an steht Patient auf. Massage, Mechanotherapie. Spitalentlassung am 30. 8. 24. Ambulante Weiterbehandlung bis 30. 10. Status: Beweglichkeit des Knies noch schlecht. «(E. ist ein energieloser Trinker, der sich selbst nicht viel zumutet, daher die schlechte Funktion bei der Entlassung)». Seine Privatversicherung erklärt E. vom 11. 12. 24 an als ⅔ arbeitsfähig und läßt über eine ev. entstehende Dauerinvalidität ein Gutachten ausarbeiten, worin auf Grund erheblicher Muskelatrophie des ganzen Beines, erheblicher Beugeverminderung und Anzeichen von Arthritis def. ein Dauerschaden von 15 % angenommen wird.

Fall 21. Kontr.-Nr. 7923. S. J., 67j., Fabrikarbeiter.

Vom 14. 1. bis 6. 3. 24 Spitalbehandlung wegen Patellarfraktur rechts. Unfallursache: Ausgleiten und Sturz auf der Straße. Silberdrahtnaht. Am 17. 4. wird S. vom Arzt auf Anraten der SUVA neuerdings hospitalisiert, da er ständig über Schmerzen im r. Knie und Schwellung von Wade und Fuß klagte.

Allgemeinzustand: Chron. Emphysem-bronchitis. Herztöne undeutlich, Dilatation geringen Grades nach links.

Lokalbefund: r. Knie, Fußgelenk und Fußrücken deutlich geschwollen. Knieumfang: r. = 39,5 cm, l. = 37 cm. Beugung im r. Knie bis 85, Streckung bis 180 Grad. Therapie: zuerst Bettruhe und Heißluftapplikation, später Bewegungsübungen und Behandlung in der Mechanotherapie. Es tritt deutlich Besserung im Befinden des Patienten ein. Spitalentlassung am 13. 5. 24.

Status: Umfang der Patella: r. = 38 cm, l. = 37 cm. Beugung r. bis 80 Grad aktiv, 70 Grad passiv. Streckung normal. Fußgelenk frei. Fuß abends kaum mehr geschwollen.

Fall V 587/24 der SUVA.
Als Folgen der Patellarfraktur resultieren laut Akten: verminderte Funktionsfähigkeit, Muskelschwäche des betr. Beines und Arthritis def. im Kniegelenk. S. erhält eine Dauerrente von 25 %, erloschen wegen Todesfall im September 1932.

Fall 22. Kontr.-Nr. 238. Sch. F., 12j., Knabe.

Am 12. 3. 36 macht Sch. beim Spielen einen Fehltritt in die Luft, fällt zu Boden und kann nicht mehr aufstehen. Sofortige Spitaleinweisung.

Allgemeinzustand: kräftiger Knabe.

Lokalbefund: r. Knie stark geschwollen, deshalb eine befriedigende Palpation unmöglich. Radiographie: Patellarfraktur. Ein kleines Fragment ist unten außen von der Patella sichtbar.

Operation am 13. 3. in Mischnarkose. Subpatellarer Bogenschnitt. Das Ligament ist von der apex pat. abgerissen und ein kleines Fragment an der Sehne haften geblieben. Entfernung desselben. Naht der Patella mit 2 Silberflachdrähten. Känguruhsehnennaht der oberfl. Sehnenpartien und des Periosts der Patella.

Heilungsverlauf: Am 23. 3. Beginn mit Bewegungen. Vom 12. 4. an tägliche Behandlung in der Mechanotherapie. Am 20. 4. Entfernung des Drahtes in Aethernarkose. Am 20. 4. muß Sch. wegen akuter Appendicitis operiert werden. Vom 28. 4. an steht Sch. auf und wird vom 4. 5. an in der Mechanotherapie behandelt. Spitalentlassung am 21. 5. 26. Funktion gut. Beugen bis fast zur Norm möglich.

Kontrolluntersuchung: 18. Juli 1935.

Subjektiv: Sch. ist heute von Beruf Techniker. Er habe nie Schmerzen im Knie; er sei auch im Beruf nicht behindert. Die Rekrutenschule habe er beschwerdelos gemacht, ebenso die Unteroffiziersschule; einzig knieend schießen könne er nicht und in Hoch- und Weitsprung sei er etwas behindert.

Objektiv: Patella frei beweglich. Keine arthrit. Geräusche. Gang elastisch ohne Hinken. Umfang: Wade r. = 36,5 cm l. = 37,5 cm), Knie r. = 37 cm (l. = 36,5 cm), Oberschenkel r. = 45,5 cm (l. = 48 cm), r. = 56 cm (l. = 58 cm). Funktion: Beugung und Streckung, r. wie l. gleiche Maße.

Fall 23. Kontr.-Nr. 5369. V. F., 48j., Magaziner und Buchhalter.

Am 5. 8. 27 Sturz vom Velo auf das r. Knie. V. kann noch selbst nach Hause humpeln; darauf tritt starke Schwellung des Kniegelenks und Funktionsbehinderung ein. Am 10. 8. Spitalüberweisung durch den Arzt wegen Kniescheibenbruch r. (Querfraktur).

Hier zirkuläre Drahtnaht, Bäder und Mechanotherapie. Laut Kreisarztbericht vom 21. 9. 27 resultierte: Erhebliche Versteifung des r. Kniegelenks und Fistelbildung am lat. Ende der Op.-Narbe. Erwerbsunfähigkeit von 20 % für ein halbes Jahr.

Im November 1927 tritt neue Schwellung des r. Kniegelenks und des ganzen Beines auf. Stärkeres Fließen und Klaffen der Fistelwunde. Spitalüberweisung am 11. 2. 28.

Allgemeinzustand: alter Mann in mäßigem E.Z. von auffallend gelber Hautfarbe. V. ist äußerst jodüberempfindlich.

Lokalbefund: r. Kniegelenk zeigt verwischte Konturen. Haut bläulich-rot. Am lat. Ende der 15 cm langen Op.-Narbe 2 cm großer gelblich-roter Granulationspfropf, der wie ein Pilz hervorragt. Teigig fluktuierende Stellen unterhalb der Patella und am Epikondylus lat. Leistendrüsen r. stark geschwollen, nicht druckempfindlich. Aktive Streckung bis 160, aktive Beugung bis 130 Grad.

Operation am 14. 2. 28 in Mischnarkose. Vorerst wird das r. Kniegelenk vorsichtig bis über den rechten Winkel hinaus mobilisiert, wobei ein Krachen und Knacken hörbar wird. Kontrolle ergibt: intakte Patella. Abtragen des Granulationspfropfes. Excochleation vom matchigen graugelben, teils bläulich-roten Granulationen entlang dem untern Patellarrand. Entfernung des Drahtes. Spülung der Wundhöhlen mit 1 % Karbolsäurelösung.

Heilungsverlauf: Zuerst Tp.-Anstieg und stärkere Eitersekretion. Täglich abwechslungsweise Kamillen- und Sodabäder. Vom 27. 2. an Behandlung in der Mechanotherapie. Spitalaustritt am 21. 4. 28. 15 cm lange Narbe quer über die Patella, auf der Unterlage mäßig verschieblich. Nirgends Druckempfindlichkeit. Praepatellares Gewebe verdickt. Haut bläulich-rot, keine fluktuierende Stellen mehr nachweisbar. Patella verschieblich, von ovulärer Form. Lat. Rand zeigt deutlich Einkerbung. Beklopfen und selbst Knien mit vollster Körperbelastung ruft keinerlei Sensationen hervor. Streckung aktiv bis 160, Beugung bis 55 Grad. V. wird als vollarbeitsfähig entlassen. Die endgültige funktionelle Heilung soll durch Beanspruchung des Kniegelenks bei der Arbeit erfolgen.

Fall V 7688/27 der SUVA.

Laut Akten erhielt V. wegen verminderter Beugefähigkeit im r. Knie und Arthritis def. eine Rente von 20 % bis 1. 6. 27 und eine solche von 10 % bis 21. 4. 28. Von diesem Datum an wird er in seiner Eigenschaft als Buchhalter als vollarbeitsfähig betrachtet.

Fall 24. Kontr.-Nr. 8487. W. M., 81j., Frau.

Am 31. 8. 28 gleitet W. beim Wäscheaufhängen aus und fällt nach rückwärts und verspürt dabei ein Knacken im r. Knie. Sofortige Hospitalisierung.

Allgemeinzustand: geistig geschwächte Greisin, körperlich o. B.

Lokalbefund: starke Schwellung des r. Kniegelenks. Querfraktur der Patella im distalen Drittel.

Operation am 1. 9. in Lokalanaesthesie. Bogenförmiger Schnitt um den ob. Patellarrand. Großes, subkut. Hämatom. Gelenkkapsel medial stark zerfetzt. Der Hoffa'sche Fettkörper ist zwischen die Fragmente interponiert. Anfrischen der Gelenkflächen. Knochennaht durch das prox. Fragment und wegen Sprödigkeit und Kleinheit des distalen Fragments durch lig. pat. propr. mit Bronzedraht.

Heilungsverlauf: ungestört. Röntgenkontrolle vom 3. 9. ergibt gute Stellung. Vom 18. 9. Beginn mit Bewegungsübungen. Am 4. 10. Entfernung der Metalldrähte. Spitalentlassung am gleichen Tag in hausärztliche Weiterbehandlung.

Nachuntersuchung unmöglich, da W. inzwischen verstorben ist.

Fall 25. Kontr.-Nr. 1011. S. P., 41j., Bierfuhrmann.

Am 6. 11. 28 gleitet S. beim Ausladen von Bierfässern aus und fällt aus einer Höhe von ½ m mit dem lk. Knie auf den Steinboden. Sofort Spitalüberführung.

Allgemeinzustand: kräftiger Mann, stark gerötetes Gesicht. Laut Anamnese: 1926 Tibia-Fraktur lk., vor 10 Jahren Rippenfrakturen.

Lokalbefund: lk. Knie sehr stark geschwollen. Umfang: l. = 41 cm, r. = 34,5 cm. Patella nicht fühlbar. Druckempfindlichkeit am med. condylus fem. Radiographie: Zertrümmerungsfraktur der Kniescheibe mit einem größeren zusammenhängenden prox. und 5 dist. ziemlich weit voneinander dislozierten Fragmentstücken. Punktion ergibt am 11. 7. zuerst blutige Gelenksflüssigkeit, dann Blut.

Operation am 8. 11. in Mischnarkose. Querer Hautschnitt über der Mitte der Kniescheibe. 2 kleinere Fragmente werden excidiert. Zuerst Silberdrahtnaht quer durch das ob. Fragment und das lig. pat., dann Längsnaht mit verstärktem Catgut.

Heilungsverlauf: in den ersten Tagen leichte Tp.-Steigerung. Vom 20. 11. an Beginn mit Bewegungen. Jetzt Fistelbildung am inneren Wundwinkel. Bakt. Untersuchung des blutig-serösen Ausflusses negativ. Röntgenkontrolle ergibt dehiszente Patellarnaht. Nochmalige bakt. Untersuchung eines Gelenkpunktates ergibt negativen Befund.

2. Operation am 13. 12. in Mischnarkose. Längsschnitt über das Knie. Es ergießt sich eine trübe, hellgelbe mit Flocken untermischte Flüssigkeit. Der Draht liegt am ob. Fragment ohne Zusammenhang mit dem genähten Ligament. Man sieht viel weißlich-nekrotisch-zerfallenes Gewebe und Gallertklumpen. (Fungus-ähnliches Bild!) Entfernung der nekrotischen Partien mit dem scharfen Löffel. Naht von ob. Fragment und lig. pat. mit einem Silber- und einem Seidendraht. In durchgestreckter Stellung wird das Knie eingegipst. Wundheilung pp. Oberschenkel stark atrophisch, deshalb am 27. 12. Oeffnung des Gipses und Beginn mit Quadrizeps-Massage. Am 7. 1. 29 Entfernung des Gipsverbandes, Elektrisieren des Oberschenkels. Beginn mit passiven Bewegungen. Am 22. 1. steht S. auf und geht an 2 Stöcken. Behandlung in der Mechanotherapie. Spitalentlassung am 2. 2. 29. Austritts-Status: Knie noch geschwollen. Umfang: l. = 38 cm, r. = 33 cm. Patellarfraktur konsolidiert. Beugung bis 70, Streckung bis 160 Grad. Unterschenkel lk. abends ödematös. Ambulante Weiterbehandlung in der Mechanotherapie.

Am 11. 3. 29 neuerdings Spitaleintritt wegen drohender Versteifung zur Mobilisation des lk. Kniegelenks in Narkose. Befund: Umfang gleich wie beim Austritt. Streckung bis 170, Beugung bis 120 Grad. Am 12. 3. in Aether-chloraethyl-Narkose langsame Beugung des Knies bis zum rechten Winkel. Fixation in dieser Stellung auf einer Cramer-Schiene. Am 14. 3. steht S. auf und wird am 16. nach Hause entlassen. Knieumfang: l. = 40 cm. Streckung aktiv bis 140, passiv bis 150 Grad; Beugung aktiv bis 110, passiv bis 105 Grad. Weiterbehandlung ambulant in der Mechanotherapie bis 31. 5. 29. Abschluß der Behandlung. Wiederaufnahme der Arbeit zu 50 % ab 3. 4. 29. Rente von 35 % für 1 Jahr in Vorschlag.

Kontr.-Nr. 9933/30.

Auf Weisung der SUVA: Spitaleintritt am 3. 11. 30 zur Entfernung der Drähte. Nach der Mobilisation in Narkose hatte S. vermehrte Schmerzen im Knie bes. bei Witterungswechsel und bei schwerer Arbeit.

Befund: Knieumfang l. = 44,5 cm, r. = 36 cm. Beugung aktiv bis 90, Streckung bis 165 Grad.

Operation am 3. 11. in Lokalanaesthesie. Quere incision im lat. ob. Quadranten. Durchkneifen und Herausziehen der Drähte. Das Gewebe um die Drähte ist vitriol-artig, gelb-grünlich verfärbt und hat sulzige Beschaffenheit. An einer Stelle entquillt synovia-artige Flüssigkeit. Heilungsverlauf afebril. Spitalentlassung am 15. 11. 30. Knie verdickt. Umfang: l. = 40,5 cm, r. = 35,5 cm. Beugung bis 90, Streckung bis 170 Grad aktiv. Gang hinkend. Die Beschwerden hätten sich bedeutend gebessert. Ab 17. 11. 30 50 % arbeitsfähig.

Befund am 8. 1. 31. Als Residuen nach Patellarfraktur bleiben: Einschränkung der Streck- und Beugefunktion, Atrophie des lk. Oberschenkels um 4 cm, Verminderung der Tragfähigkeit des Knies mit entsprechenden subjekt. Beschwerden. (Wackelknie.) Die Patella ist solid geheilt, die störenden Drähte sind entfernt, die Formveränderung wird bleiben.

Fall V 12742/28 der SUVA.

Laut Akten erhielt S. bis 1. 10. 31 eine Rente von 35 %, von da an eine solche von 27,5 % mit Revision in 3 Jahren.

Fall 26. Kontr.-Nr. 299. Br. A. M., 71j., Hausfrau.

Am 22. 1. 29 infolge Ausgleitens im Stall, Fall auf das lk. Knie. Sofortige Hospitalisation.

Allgemeinzustand: kleine, magere Frau.

Lokalbefund: lk. Knie durch Bluterguß stark geschwollen. Der palp. Finger kommt in der Mitte der Patella leicht zwischen 2 Fragmente. Radiographie: Querfraktur der Patella. Diastase 4 cm. Durch Punktion werden 10 ccm flüssiges Blut extrahiert.

Operation am 24. 1. in Lumbalanaesthesie. Nach oben konvexer Bogenschnitt über der Patella. Excision des gequetschten Gewebes. Längsnaht der Patella mittels Seidenbronzedraht. Lagerung auf Schiene in Streckstellung.

Heilungsverlauf: anfänglich durch einen pneumonischen Prozeß auf der lk. Lunge gestört. Nach 7 Tagen ist Br. afebril. Wundheilung am Knie pp. Am 19. 2. Entfernung der Drähte in Lokalanaesthesie. Am 27. 2. platzt die Wunde bei Bewegungsübungen. Starke Blutung. Refraktur. Anlegung einer Perkutan-Klammer. Wiederbeginn mit Bewegungen am 27. 3. Am 3. 4. Schwellung des ganzen lk. Beines, Thrombose. Nach 5tägiger Bettruhe und Behandlung mit Umschlägen geht die Schwellung zurück und Patient steht auf. Br. geht an 2 Stöcken. Vom 25. 4. ab tägliche Behandlung in der Mechanotherapie. Am 3. 5. 29 Spitalentlassung. Gang jetzt frei, ohne Hinken. Lk. Knie noch leicht geschwollen. Narbe über der Patella nicht verschieblich. Keine Druck-

empfindlichkeit. Streckung aktiv bis 165, Beugung bis 120 Grad. Bei passiver Bewegung kommt man auf einen elastischen Widerstand.

Nachuntersuchung unmöglich, weil Br. nicht erreichbar.

Fall 27. Kontr.-Nr. 788. F. E., 64j., Hausfrau.

Am 25. 2. 29 gleitet F. auf einer Zementplatte neben dem Hause aus und fällt auf die Knie. Sofort starke Schwellung des r. Knies. Spitalüberweisung.

Allgemeinzustand: kräftige Frau in gutem E. Z.

Lokalbefund: r. Kniegelenk stark geschwollen. An Stelle der Patella kommt man mit dem palp. Finger in einen tiefen Spalt. Haut darüber blau-violett verfärbt. Kniegelenk aktiv nicht beweglich. Radiographie: Patella-Querfraktur in der Mitte. Diastase von 3 cm.

Operation am 26. 2. in Mischnarkose. Bogenschnitt nach Payr über dem r. Kniegelenk. Eröffnung der Kapsel und Entfernung der Blutkoagula und von Splittern. Knochennaht quer durch beide Fragmente mit Silberdraht. Postop. Verlauf ungestört. Wundheilung pp. Am 4. 4. Entfernung des Drahtes. Aktive Bewegungsübungen. Vom 14.4. an tägliche Behandlung in der Mechanotherapie. Am 26. 4. 29 Spitalentlassung. Patella knöchern geheilt, verdickt, frei beweglich. Leichte Muskelatrophie am ganzen Bein. Streckung vollständig, Beugung aktiv bis 100 Grad.

Kontrolluntersuchung im Juli 1935.

Subjektiv: nie Beschwerden; den Haushalt besorge sie wie früher.

Objektiv: Patella etwas verbreitert, frei beweglich. Gang ohne Hinken. Keine arthrit. Geräusche. Umfang: Wade r. = 38,8 cm (l. = 29 cm), Knie r. = 34,5 cm (l. = 34 cm), Oberschenkel r. = 38 cm (l. = 37,8 cm), r. = 43 cm (l. = 43 cm). Funktion: Beugung r. bis 75, lk. bis 45 Grad; Streckung beidseits bis 180 Grad.

Fall 28. Kontr.-Nr. 7322. H. H., 73j., Knecht.

Am 6./7. 5. 30 in der Nacht verunglückt H. und bleibt, da er sich nicht mehr erheben kann, im Freien liegen. Spitaleinweisung am 8. 5.

Allgemeinzustand: gut, H. ist hochgradig senil.

Lokalbefund: r. Kniegelenk stark angeschwollen. An der Patella läßt sich durch eine prall gespannte Haut eine ca. querfingerbreite Lücke palpieren. Diese Gegend ist sehr druckempfindlich. Das Bein kann nicht gehoben werden. Querfraktur der r. Patella.

Operation am 9. 5. in Mischnarkose und Blutleere. Querschnitt über der r. Patella ca. 10 cm lang. Nach Freilegen der Patellarfragmente werden die Knochenstücke mit dem scharfen Löffel angefrischt. Cerclage mit Silberdraht, Streckschiene.

Heilungsverlauf: H. benimmt sich ungebührlich und muß deshalb in die Zelle verbracht werden. Er steht hier auf und reißt sich so den lat. Teil der Op.-Wunde wieder auf. Sekundärnaht. Gipsschiene. Heilung p. s. Am 7. 6. Entfernung des Silberdrahtes. 30. 7. Röntgenkontrolle ergibt ein befriedigendes Resultat. H. ist sehr ängstlich, deshalb Gehübungen mühsam. Spitalentlassung am 29. 8. 30. Die Wunde sieht schön aus, p. s. geheilt. Keine Druckempfindlichkeit. Das Bein kann

nicht vollständig gestreckt werden; keine falsche Beweglichkeit. H. kommt ins Armenhaus seiner Heimatgemeinde, später Ueberführung in die Pflegeanstalt Muri.

Kontrolluntersuchung im Dezember 1935.

Subjektiv: er habe öfters Schmerzen, bes. am Morgen bis er wieder «angegangen» sei.

Objektiv: Patella verlängert. Fibröse Heilung der Fraktur. Fragmente gegeneinander verschieblich. Gang hinkend. Keine Zeichen von Arthritis im Gelenk. Leichte Muskelatrophie am ganzen Bein. Funktion: Beugung bis 80, Streckung bis 170 Grad.

Fall 29. Kontr.-Nr. 6390. W. R., 63j., Hausfrau.

Am 12. 1. 32 stürzte W. auf der Stiege und fällt auf das lk. Knie. Sofortige Spitalüberweisung.

Allgemeinzustand: mittelgroße, etwas adipöse Frau.

Lokalbefund: lk. Knie stark geschwollen. Haut über der Patella bläulich verfärbt. Patellartanzen. Ueber die Patella querfingerbreite Delle, sehr druckschmerzhaft. Radiographie: Querfraktur der Patella. In Lokalanaesthesie wird zuerst eine Perkutan-Klammer angelegt. Röntgenkontrolle ergibt schlechte Stellung. Ein zweiter Versuch mißlingt auch.

Operation am 15. 1. in Lokalanaesthesie. Längsschnitt. Drahtnaht.

Heilungsverlauf: in den ersten Tagen Tp.-Anstieg bis 38 Grad. Am 6. Tag Tp. normal. Täglich Heißluft. Innerlich Lebertran und Calcium, um die langsame Heilung anzuregen. Am 31. 1. Schiene entfernt. Beginn mit passiven, hernach aktiven Bewegungen. Am 20. 2. Aufstehen. Vom 23. 2. an täglich Uebungen in der Mechanotherapie. Am 2. 3. 32 Spitalaustritt. Gelenkkonturen noch verschwommen. Deutliches Reiben im Gelenk. Streckung bis 180, Beugung bis 120 Grad. Gang hinkend, jedoch ohne Stock. Ambulante Weiterbehandlung in der Mechanotherapie.

Kontrolluntersuchung im Juli 1935.

Subjektiv: nie Schmerzen im Knie. Ohne Beschwerden mache sie große Spaziergänge.

Objektiv: leichte Muskelathrophie am ganzen Bein. Vermehrte arthrit. Geräusche im lk. Knie. Beugung bis 60, Streckung bis 180 Grad. Gang frei von Hinken.

Fall 30. Kontr.-Nr. 2473. K. B., 18j., Haustochter.

Am 24. 2. 33 stößt K. beim Schlitteln in voller Fahrt mit dem lk. Knie gegen einen Gartenzaun. Spitaleintritt am 25. 2.

Allgemeinzustand: mittelgroßes, kräftiges jedoch etwas blaß aussehendes Mädchen.

Lokalbefund: stark diffuse Schwellung des lk. Knies, es kann aktiv nicht bewegt werden. Oberflächl. Schürfwunde etwas unt. und med. der Tuberositas tibiae, starker Gelenkserguß. Radiographie: Querfraktur der lk. Patella im unt. Drittel, Diastase 1 cm. Unteres Fragment mehrfach frakturiert. Tetanusserum.

Operation am 1. 3. in Lokalanaesthesie. Nach unten bogenförmiger Schnittt über den apex patellae. Knochennaht mit Känguruhsehne, dann Cerclage mit Känguruhsehne. Beim Anziehen der Sehne zerreißt diese, deshalb Cerclage mit Silberdraht.

Heilungsverlauf: afebril. Am 10. 3. Schiene entfernt. Beginn mit passiven Bewegungen. Am 21. 3. steht Patientin auf und geht ohne Stockhülfe. Vom 27. 3. ab Turnübungen in der Mechanotherapie. Am 30. 3. Spitalentlassung. Lk. Kniegelenk noch diffus verdickt. Leichte Muskelatrophie am ganzen Bein. Wunde pp. geheilt. Aktive Streckung vollkommen, aktive Beugung bis 80 Grad. Ambulante Behandlung in der Mechanotherapie. Am 22. 5. 33 Gang ohne Hinken, geringe Muskelatrophie am Oberschenkel. Knieprofil lks. fast wie rechts. Knieen noch nicht möglich. Streckung bis 180, Beugung bis 45 Grad. Vollarbeitsfähig.

Kontrolluntersuchung: Juli 1935.

Subjektiv: keine Beschwerden oder Schmerzen mehr. Sie mache wieder Hochtouren wie früher.

Objektiv: leichte Verbreiterung der Kniescheibe. Diese ist aber frei beweglich. Gang elastisch ohne Hinken. Keine arthrit. Geräusche. Umfang: Wade 34 cm beidseits, Knie l. = 35,5 cm (r. = 34,5 cm), Oberschenkel l. = 45 cm (r. = 46 cm), 15 cm ob Patella gemessen. Funktion beidseits sowohl für Beugung wie Streckung gleich.

Fall 31. Kontr.-Nr. 5158. S. E., 18j., Automechaniker.

Am 13. 2. 21 Sturz vom Motorrad (Sociussitz). Sofortige Hospitalisierung wegen Unterschenkelfraktur lks.

Allgemeinzustand: gut.

Lokalbefund: Schürfwunde über dem lk. Kniegelenk. Totale Luxation der Patella nach med. unten. Offene Tibiafraktur im dist. Drittel. Radiographie: Die Patella ist von der Quadrizepssehne abgerissen, das abgerissene Stück um 90 Grad nach innen gedreht; die Abrißkante steht auf der med. Seite, die lat. Kante ist nach oben gerichtet.

Operation am 14. 2. in Mischnarkose. Reposition der Patella gelingt nicht. Von einer op. Reposition wird wegen der Infektionsgefahr abgesehen. Einrichten der Unterschenkelfraktur. Dakinverband. Die Wunde am Knie reinigt sich gut, der Erguß im Gelenk hat zugenommen.

Operation am 18. 2. in Mischnarkose und Blutleere. Med. Bogenschnitt in Gelenkhöhe. Patella ist in ganzer Ausdehnung vom Quadrizeps abgerissen. Silberdrahtnaht zweifach durch Quadrizeps und Patella. Drains, Schienenverband.

Heilungsverlauf: rötlich-gelbe Sekretion aus der Wunde. Patient ist stets fieberfrei. Subj. Wohlbefinden. Bewegungsübungen gehen gut. Am 22. 3. steht S. auf. Radiographie ergibt gute Stellung der Patella. Am 29. 3. Entfernung des Silberdrahtes in Lokalanaesthesie. Wundheilung pp. Vom 4. 4. Behandlung in der Mechanotherapie. Spitalentlassung am 30. 4. 21 Op.-Narbe sehr schön. Umgebung der Patella noch derb infiltriert. Streckung vollständig, Beugung bis 90 Grad möglich.

Kontrolluntersuchung unmöglich, da S. nicht erreichbar!

b) Fälle mit Känguruhsehnennaht.

Diese Gruppe von geschlossenen Patellarfrakturen, die mit Känguruhsehne genäht wurden, umfaßt 13 Fälle. Wie aus dem Material ersichtlich ist, wurde diese Methode erst in neuester Zeit eingeführt; diese Fälle entfallen demnach auf die Jahre 1930—34. Wie ich bereits bei den offenen Frakturen ausgeführt habe, wurde die Känguruhsehnennaht auch bei diesen in 4 Fällen angewendet, sodaß sich also die Gesamtzahl der so Behandelten auf 17 erhöht. Der Gang der Operation ist im übrigen der gleiche, wie bei den mit Metalldraht-Genähten. Eine bes. Auswahl des Materials wurde nicht getroffen. Unter den 13 Fällen sind 8 reine Querfrakturen, 3 Querfrakturen mit einem größeren oberen und mehreren unter Fragmenten, 1 Splitter- und eine sternförmige Zertrümmerungsfraktur. Die Operation kam zur Ausführung in 4 Fällen am 2. Tag der Einlieferung, in 2 Fällen am 3. Tag, in 3 Fällen am 4. Tag und je 1 Fall am 5., 8. und 9. Tag und in 1 Fall am 29. Tag nach dem Unfall. Dieser letzte Fall kam erst 27 Tage nach dem Unfall in ärztliche Behandlung.

An Schnittführung bei der Operation wurde gewählt: 1 Mal Längsschnitt, 2 Mal Querschnitt, 1 Mal Hautlappenschnitt, 5 Mal Bogenschnitt mit nach oben gerichteter Basis. In 8 Fällen wurde die Knochennaht nach Quenu (quer), 2 Mal die Cerclage, 2 Mal die Hemicerclage und 1 Mal eine Kombinationsnaht (Knochennaht plus Cerclage) angewendet. Neben der Knochennaht mit Känguruhsehne wurde bei sämtlichen Fällen noch die Kapselnaht mit Catgut ausgeführt. In 8 Fällen erfolgte Heilung prima intentio, in 3 Fällen bestand anfänglich Tp.-Steigerung ohne lokale Erscheinungen (als Resorptionsfieber gedeutet), in 1 Fall zeigte sich eine Dehiszenz mit nachheriger bindegewebiger Heilung, in 3 Fällen vorübergehende Fisteleiterung und in 1 Fall erfolgte exitus letalis infolge Lungenembolie.

Mit der Mobilisation des Kniegelenks konnte begonnen werden Ende der 3., anfangs der 4. Woche oder durchschnittlich nach 19,6 Tagen. Unter diesen 13 mit Känguruhsehne genähten Fällen befindet sich keine Refraktur.

Fall 32. Kontr.-Nr. 5879. K. H., 45j., Kaufmann.

Autounfall am 14. 2. 30. Sofortige Spitalüberführung.

Allgemeinzustand: gut.

Lokalbefund: starke Schwellung des r. Kniegelenks. Radiographie: Patella-Querfraktur rechts.

Operation am 15. 2. in Mischnarkose und Blutleere. 12 cm langer bogenförmiger Längsschnitt lateral der Patella. Die Bruchflächen werden teilweise mit der Knochenzange angefrischt und scharfe Kanten abgetragen. Durch das distale kleine Fragment werden 2 kleine Löcher gebohrt in der Richtung von oben nach unten ohne die Gelenksfläche der Patella zu durchbohren. Hierauf Anlegen eines Loches quer durch das proximale Fragment. Durch dieses wird Känguruhsehne gezogen und cerclage-ähnlich um das distale Fragment genäht. Durch die beiden ersten Löcher wird verstärkter Catgut nach oben in die Quadrizepssehne genäht. Druckverband. Streckschiene.

Heilungsverlauf: in den ersten 14 Tagen Tp.-Kurve zwischen 37—38 Grad. Keine Abszeßbildung. Spitalentlassung am 8. 3. 30.

Kontrolluntersuchung im Juli 1935.

Subjektiv: es gehe ihm ausgezeichnet. Er habe nie Schmerzen oder Beschwerden, auch nicht bei Witterungsumschlag.

Objektiv: keine meßbare Muskelatrophie feststellbar. Funktion beidseits gleich. Keine arthrit. Geräusche. Gang elastisch.

Fall 33. Kontr.-Nr. 205. F. A., 72j., Hausfrau.

Am 29. 10. 30 strauchelt F. über einen Fußteppich und fällt auf das lk. Knie. Trotz heftiger Schmerzen steht sie auf und legt sich zu Bett. Knie stark geschwollen. Umschläge. Spitaleinweisung am 26. 11. durch den erst jetzt herbeigezogenen Arzt.

Allgemeinzustand: sehr adipöse Frau mit bronchitis diffusa, Lungenemphysem und Myodegeneratio cordis.

Lokalbefund: lk. Knie diffus geschwollen. An der Stelle der Patella fühlt man einen tiefen Spalt, aber keine Schmerzhaftigkeit daselbst. Funktion im Kniegelenk minim eingeschränkt. Umfang: Knie l. = 43 cm (r. = 43 cm). Radiographie: Querfraktur links.

Operation am 27. 11. in Lokalanaesthesie. Querschnitt über dem Spalt der Fragmente. Aus dem eröffneten Gelenk ergießt sich eine Menge sero-haemorrhagischer Flüssigkeit. Die beiden sehr morschen Fragmente werden mit dicker Känguruhsehne genäht. Drahtstreckverband. Am 29. 11. Tp.-Anstieg auf über 38 Grad. Calcium intravenös. Am 1. 12. Tp. normal. Op.-Wunde trocken. Am 23. 12. ergibt die Röntgenkontrolle ein Klaffen der Fragmente um 1½—2 cm. Trotzdem vorsichtige Bewegungsversuche, die gut gehen. Plötzlich erfolgt am 28. 12. Exitus letalis an Lungenembolie, 30 Tage post op.

Patella zeigt bindegewebige Brücke zu den zwei Fragmenten. Diastase 1½ cm. Känguruhsehne völlig resorbiert.

Fall 34. Kontr.-Nr. 2698. E. M., 55j., Hotelangestellte.

Am 8. 5. 31 gleitet E. in der Küche aus und fällt auf das lk. Knie. Sofort Spitalüberweisung. E. wurde am 18. 3. 31 wegen Meniskusverletzung operiert und war bis 20. 4. in ambulanter Behandlung in der Mechanotherapie. Beim Abschluß war die Streckung lks. bis 175, Beugung bis 60 Grad möglich.

Allgemeinzustand beim Spitaleintritt am 8. 5.: große, kräftige Frau, in gutem E. Z.

Lokalbefund: lk. Knie stark geschwollen. Funktion des Unterschenkels aufgehoben. Ueber der Patella deutliche Delle fühlbar. Radiographie: Querfraktur der Patella.

Operation am 9. 5. in Mischnarkose und Blutleere. Längsschnitt über die Patella. Starke Quetschung des praepatellaren Gewebes und des kleineren oberen Fragmentes. Knochennaht mit Känguruhsehne. Lagerung auf Streckschiene.

Heilungsverlauf: ungestört. Wundheilung pp. Vom 25. 5. an steht E. auf und geht vom 1. 6. an täglich zur Behandlung in die Mechanotherapie. Spitalaustritt: am 6. 6. 31. Narbe der Patellarnaht 12 cm lang,

adhärent. Streckung im lk. Knie bis 170, Beugung bis 120 Grad. Ambulante Weiterbehandlung in der Mechanotherapie bis am 1. 8. 31. Beim Abschluß lk. Knie noch etwas geschwollen und gerötet, bei aktiven und passiven Bewegungen schmerzhaft. Patellarnaht suffizient, keine Delle nachweisbar. E. geht zu einer Badekur nach Rheinfelden.

Kontrolluntersuchung im Juli 1935.

Subjektiv: es gehe ihr sehr gut, sie sei mit dem Heilresultat sehr zufrieden. Sie mache auch wieder größere Bergtouren, die sie zuerst stark ermüdet hätten.

Objektiv: Gang frei von Hinken. Patella allseits gut beweglich. Eine nennenswerte Muskelatrophie besteht nicht. Funktion rechts und links gleich.

Fall 35. Kontr.-Nr. 6562. R. E., 51j., Fabrikarbeiterin.

Am 25. 1. 32 Sturz auf der Treppe und Fall auf das r. Knie. Sofort Hospitalisation.

Allgemeinzustand: mittelgroße, kräftige Frau von gesundem Aussehen.

Lokalbefund: Kniegelenk stark geschwollen. Gelenkserguß. Patella ist quer gebrochen. Diastase 2 cm.

Operation am 26. 1. in Lokalanaesthesie. Bogenförmiger Schnitt über der Patella. Distales Fragment in 3 Teile zersplittert. Naht der Patella mit 2 Känguruhsehnen. Lagerung auf Schiene in Streckstellung. Röntgenkontrolle ergibt gute Stellung der Fragmente.

Heilungsverlauf: ungestört, afebril. Nach 3 Wochen Beginn mit aktiven und passiven Bewegungsübungen. Aus Uebereifer forciert R. die Beugung, sodaß eine geringe Dehiszenz in der genähten Patella auftritt. Diese heilt jedoch wieder gut aus. Vom 13. 3. an steht R. auf. Täglich Uebungen in der Mechanotherapie. Spitalentlassung am 2. 4. 32. Wunde geheilt. Gang hinkend. Streckung vollständig möglich, Beugung aktiv bis 115 Grad. R. ist noch 100 % arbeitsunfähig. Ambulante Behandlung in der Mechanotherapie bis 27. 7. 32. Als Reste der Patellarfraktur vom 25. 1. mit weitgehender Kapselzerreißung bestehen noch geringe subjekt. Schmerzen, leicht verschwommene Konfiguration des r. Kniegelenks, nachweisbare arthrit. Veränderungen an der Patella. Leichte Funktionseinschränkung.

Vom 6. 6. an war R. 50 % arbeitsfähig, vom 27. 7. an besteht volle Arbeitsfähigkeit. Auf Anordnung der SUVA geht R. am 28. 7. zu einer Badekur nach Baden.

Fall V 750/32 der SUVA.

Laut Akten wurde R. wegen bindegewebiger Heilung einer Patellarfraktur, Einschränkung der Beweglichkeit des r. Knies, leichter Arthritis mit Gelenkserguß und Muskelatrophie vom 25. 8. 32 an, eine Rente von 20 % und von Ende Mai an eine solche von 15 % zugesprochen.

Fall 36. Kontr.-Nr. 8660. H. E., 73j., Hausfrau.

Am 6. 6. 32 stolpert H. über einen Gartenrechen und fällt auf das lk. Knie. Sofortige Spitalüberweisung.

Diagnose: Fractura patellae sinistrae. (Splitterfraktur.)

Operation am 7. 6. in Lumbalanaesthesie. Querer Hautschnitt. Nach Entfernung der Splitter aus dem Gelenk, Knochennaht mit Känguruhsehne.

Heilungsverlauf: anfänglich geringe Tp.-Steigerungen. Wundheilung pp. Am 11. 6. Gipsschiene. Am 14. Aufstehen. Spitalentlassung am 17. 6. 32 in hausärztliche Behandlung.

Der Ehemann teilt mit, daß H. E. inzwischen an einem Magenleiden gestorben ist.

Fall 37. Kontr.-Nr. 718. W. K., 22j., Handlanger.

Am 23. 10. 32 wird W. bei einem Motorrad-Autozusammenstoß vom Soziussitz auf eine Wiese geschleudert. Sofortige Spitalüberweisung.

Allgemeinzustand: großer, kräftiger Mann in gutem E. Z., etwas blasses Aussehen, Sensorium frei.

Lokalbefund: lk. Knie stark geschwollen. Am lk. Oberschenkel Hämatom und oberflächliche Schürfwunden. Rißwunde am Hals. Radiographie: sternförmige Zertrümmerungsfraktur der lk. Kniescheibe.

Operation am 27. 10. 32 in Lokalanaesthesie. Bogenförmiger Hautschnitt mit nach unten gerichteter Basis. Patella in einen Brei verwandelt. Cerclage mit Känguruhsehne, doppelt. 10 ccm Septojod ins Gelenk. Röntgenkontrolle nach 4 Tagen: gute Stellung der Fragmente.

Heilungsverlauf: ungestört, afebril. Am 5. 12. steht Patient zum 1. Mal auf, und geht vom 12. 12. an täglich zur Behandlung in die Mechanotherapie. Am 9. 1. 33 Spitalentlassung. Gang ohne Hinken. Streckung bis 180, Beugung aktiv bis 90 Grad. Kleine Fistel über der Patella. Ambulante Behandlung in der Mechanotherapie bis 15. 5. 33. Beim Abschluß findet sich ausgesprochene Muskelatrophie am lk. Bein. Subjektive Beschwerden bes. beim Tragen schwerer Lasten. Druckschmerzhaftigkeit der Patella. Verminderte Beugefähigkeit im Kniegelenk. Patient ist seit 6. 4. 33 50 % arbeitsfähig. Für verminderte Arbeitsfähigkeit wird eine Rente von 20—25 % für ½ Jahr und 15 % für ein weiteres ½ Jahr vorgeschlagen.

Kontrolluntersuchung zwecks Rentenrevision am 11. 1. 34. Patient klagt noch über Schmerzen im lk. Knie. Funktion vollständig normal. Kein Schubladenphänomen. Konturen der Patella unregelmäßig. Starkes Reiben beim Bewegen über der Patella. Deutl. Atrophie des lk. Oberschenkels. Angesichts dieser Befunde wird die Rente auf 10 % angesetzt.

Kontrolluntersuchung im Juli 1935.

Subjektiv: W. klagt über Schmerzen, die bes. bei Witterungsumschlag eintreten; Knieen gehe schlecht und beim Heben von schweren Lasten befalle ihn eine Schwäche im Knie.

Objektiv: Gang frei von Hinken. Patella frei beweglich. Starkes arthrit. Reibegeräusch. Im Militär von der U. C. in den Landsturm versetzt. Umfang: Wade l. = 34 cm (r. = 35 cm), Knie l. = 38 cm, (r. = 37,5 cm), Oberschenkel l. = 39,5 cm (r. = 42 cm), l. = 48 cm (r. = 49,5 cm), je 10 und 20 cm ob Patella gemessen. Funktion 35—180 Grad. Beugung und Streckung l. und r. gleich.

Fall 38. Kontr.-Nr. 1390. S. A., 22j., Landwirt.

Am 8. 12. 32 Sturz beim Holzfällen im Walde direkt auf das r. Knie. Sofort heftige Schmerzen. Spitaleintritt am 9. 12.

Allgemeinzustand: mittelgroßer, mittelkräftiger Mann.

Lokalbefund: r. Knie mächtig geschwollen. Blaufärbung der Haut bis Mitte Ober- und Unterschenkel. Palpation wegen der außerordentlich starken Spannung unsicher. Radiographie: Transversale Fraktur der Patella, große Dislokation und hochgradige Zertrümmerung des distalen Fragmentes.

Operation am 12. 12. in Lokalanaesthesie. Bogenförmiger Hautschnitt mit nach unten gerichteter Basis. Subkut. Gewebe stark gequetscht und hämorrhagisch imbibiert. Fixation des dist. Patellarrestes mittels Känguruhsehne am proximalen Fragment, in dem dorsal 2 Knochenkanäle gebohrt wurden (extraartikulär).

Heilungsverlauf: In den ersten Tagen Tp. über 38 Grad - Resorptionsfieber. Lokal keine Rötung. Themsaline-Calcium. Punktion eines subkut. Hämatoms, dann Tp.-Abfall. Am 12. 1. 33 Beginn mit Bewegungen und Aufstehen. Vom 16. 1. an täglich Behandlung in der Mechanotherapie. Spitalaustritt: 10. 2. 33. Wunde pp. geheilt. Knie noch etwas geschwollen, gerötet und wärmer als das Linke. Kniescheibe beweglich. Streckung bis 180, Beugung bis 100 Grad aktiv und 95 Grad passiv. Ambulante Behandlung in der Mechanotherapie bis 18. 5. 33, dann Abschluß. Als Residuen seiner Patellarfraktur r. mit Kapselriß bestehen: Geringe Muskelatrophie an Ober- und Unterschenkel. Erhebliche Einschränkung der Beugefähigkeit und subjektive Beschwerden.

50 % arbeitsfähig seit 12. 4. Schätzung der Arbeitseinschränkung zuhanden der SUVA: 20—25 % für die Dauer eines ½ Jahres, 15 % für ein weiteres ½ Jahr, dann Revision.

Fall V 13452/32 der SUVA.

Laut Akten erhielt S. wegen oben beschriebener Folgen nach Patellarfraktur eine Rente von 25 % vom 19. 5. 33, 15 % vom 1. 12. 33 und eine solche von 10 % vom 1. 7. 34.

Fall 39. Kontr.-Nr. 5236. B. P., 49j., Landwirt und Bannwart.

Am 26. 8. 33 von einer Kuh umgeworfen, fährt der 18 Zentner schwere Heuwagen über sein lk. Knie; dazu wird B. noch 20 m vom Gefährt mitgeschleppt. Sofortige Spitalüberführung.

Bereits 1924 hatte B. lks. einen Femurkondylenbruch, der genagelt wurde und überdies eine Patellarfraktur (4 Stücke). Wegen partieller Knieversteifung erhielt er eine Rente von 12,5 %.

Allgemeinzustand: gut, gesundes Aussehen.

Lokalbefund: diffuse Schwellung des lk. Knies. Hämatom. In mindestens 2 cm Abstand sind deutlich 2 Patellarhälften zu palpieren. Außerdem befinden sich Schürfwunden im Gesicht und r. Hand, sowie Kontusion der r. Schulter.

Operation: am 4. 9. in Mischnarkose. Bogenförmiger Schnitt über der lk. Patella. Nach Anlegen von Bohrlöchern, Naht mit Känguruhsehne. Gute Fragmentstellung. Gleichzeitig wird lks. eine Herniotomie ausgeführt. (Hernia inguinalis sin. directa.) Ungestörter Heilungsver-

lauf. 2. 10 steht Patient auf und wird am 9. 10. 33 nach Hause entlassen, trotzdem die Beweglichkeit im lk. Kniegelenk nur eine geringe ist. Das Allgemeinbefinden ist gut. In der Mitte der Narbe am Knie zwei kleine, gut granulierende Ulcerationen. Herniotomie-Narbe o. B.

Kontrolluntersuchung im Juli 1935.

Subjektiv: oft noch Schmerzen im Knie. Er führe die Ausübung seines Berufes als Bannwart weiter. Der Unterschenkel schwelle des Abends noch an.

Objektiv: Gang leicht hinkend; reichlich arthrit. Geräusche beim Bewegen des lk. Knies. Umfang: Wade l. = 36 cm (r. = 35 cm), Oberschenkel l. = 41 cm (r. = 43 cm), jeweils größter Umfang gemessen. Funktion: Beugung lks. bis 140 Grad aktiv und passiv. Streckung bis 180 lks., 35—180 Grad r.

Fall 40. Kontr.-Nr. 7311. L. M., 22j., Fabrikarbeiter.

Am 10. 1. 34 wird L. beim Schlitteln mit dem lk. Knie an einen Baum geworfen. Spitaleintritt am 11. 1.

Allgemeinzustand: kräftiger Mann.

Lokalbefund: diffuse Schwellung über der lk. Patella. Schürfwunde lat. vorn unten. Patella gut fühlbar, ca. 3 cm breiter Querspalt. Das untere Fragment unregelmäßig. Stückbruch. Radiographie: Patellarfraktur mit einem oberen und zwei unteren Fragmenten.

Operation am 15. 1. in Lokalanaesthesie. Hautlappenschnitt mit proximaler oberhalb der Patella gelegener Basis, bogenförmig am Patellarrand vorbei. Die Fragmente werden nach Anlegen von Bohrlöchern und Durchziehen der Känguruhsehne adaptiert und die Sehne fest angezogen geknüpft; hernach zirkuläre Känguruhsehnennaht. Röntgenkontrolle ergibt gute Stellung der Fragmente, keine Diastase.

Heilungsverlauf durch Fadeneiterung gestört. Anfangs Februar Beginn mit aktiven und passiven Bewegungen. Vom 7. 2. an steht Patient auf und geht vom 12. 2. an in die Mechanotherapie. Spitalaustritt am 23. 2. 34. Haut des Knies noch livid verfärbt. Konfiguration der Patellargegend verstrichen. An 2 Stellen kleine, frischrote, oberflächliche Exkoriationen. Atrophie des Beines. Extension des Kniegelenks bis 180 Grad; Beugung aktiv bis 67, passiv bis 58 Grad. Ambulante Behandlung in der Mechanotherapie bis 28. 6. 34. Beim Abschluß ist neben geringen subjekt. Beschwerden eine deutl. Atrophie des lk. Oberschenkels festzustellen. Eine Funktionsbehinderung besteht nicht mehr. Fistel geschlossen. Schätzung der Arbeitsfähigkeit: vom 9. 4. an 33,3 %, vom 2. 5. an 50 %, vom 11. 6. an 66,6 %. Vom 28. 6. 34 an als vollarbeitsfähig entlassen.

Fall V 519/34 der SUVA.

Laut Akten wurde von der SUVA obige Taxation vorübergehender Arbeitsunfähigkeit angenommen und der Fall als vollständig geheilt, rentenlos abgeschlossen.

Fall 41. Kontr.-Nr. 7778. R. A., 28j., Fabrikarbeiterin.

Am 6. 2. 34 Sturz auf dem Eis und Fall auf das lk. Knie. Spitaleintritt am 13. 2.

Allgemeinzustand: kräftig.

Lokalbefund: Konturen des lk. Kniegelenks verwischt, Haut blaugrün verfärbt. Heftiger Druckschmerz. An der Patella läßt sich ein oberes Fragment abtasten. Heben des Beines unmöglich. Radiographie: Querfraktur der Patella.

Operation am 14. 2. in Mischnarkose. Bogenförmiger Schnitt am unt. Patellarrand. Nach Anlegen von Bohrlöchern Vereinigung der beiden Fragmente mit Känguruhsehne.

Heilungsverlauf: ungestört. Vom 7. 3. an steht Patientin auf. Vom 13. 3. an Behandlung in der Mechanotherapie. Am 28. 3. 34 Spitalaustritt. Konturen des lk. Knies noch verstrichen. Wunde pp. geheilt. Starke Atrophie des lk. Beines. Weiterbehandlung ambulant in der Mechanotherapie bis am 2. 6. 34.

Fall V 1547/34 der SUVA.

Laut Akten wurde R. wegen fibrös-verheilter Patellarfraktur, Arthritis def. und Wackelknie eine Rente von 40 % mit Beginn vom 18. 8. 34, von 35 % vom 1. 12. 34 und 25 % vom 1. 5. 35 zugesprochen.

Fall 42. Kontr.-Nr. 187. S. H., 25j., Hotelangestellter.

Am 10. 7. 34 Fall vom durchbrennenden Pferd direkt auf das r. Knie. Am 11. 7. Spitaleintritt.

Allgemeinzustand: kräftiger Mann, in gutem E. Z.

Lokalbefund: das ganze r. Knie ist angeschwollen, Gelenkkonturen vollständig verwischt, die Haut rot-braun verfärbt. Von der Patella können deutlich zwei Teile gefühlt werden. Diastase mindestens 2 cm. Radiographie: Querfraktur der Patella mit breiter Diastase. Nebenbefund: Exostose an der tuberositas tibiae.

Operation am 14. 7. in Mischnarkose. Ovaler Schnitt unterhalb der Patella. Nach Anlegen von Bohrlöchern werden die Fragmente mit Känguruhsehne vereinigt.

Glatter Heilungsverlauf. Vom 1. 8. an Beginn mit Bewegungsübungen. Vom 10. 8. an steht Patient auf. Spitalaustritt am 14. 8. 34. Ambulante Behandlung in der Mechanotherapie. Status: Gang normal. Wunde pp. geheilt. Starke Atrophie des ganzen Beines. Streckung bis 180, Beugung bis 90 Grad.

Kontrolluntersuchung im Juli 1935.

Subjektiv: Es gehe ihm gut, Schmerzen habe er keine, es komme aber vor, daß er ab und zu plötzlich einknicke. Er glaube, daß er den diesjährigen W. K. gut werde mitmachen können. Er habe auch den Winter über von den Schinznacher Bädern ausgiebig Gebrauch gemacht.

Objektiv: Patella frei beweglich. Keine arthrit. Geräusche. Umfang: Wade r. = 33 cm (l. = 34 cm), Knie r. = 34 cm (l. = 35 cm), Oberschenkel r. und lks. = 41 cm, resp. r. = 46 cm (l. = 47,2 cm), je 10 und 20 cm ob Patella gemessen. Funktion r. und lks. gleich gut. Gang elastisch.

Fall 43. Kontr.-Nr. 797. M. H., 63j., Landwirt.

Am 25. 8. 34 beim Absteigen vom Velo Fall auf das lk. Knie. Spitaleintritt am 27. 8.

Allgemeinzustand: ordentlich.

Lokalbefund: Schwellung über der Patellargegend des lk. Knies, blau-grüne Verfärbung der Haut. Am untern Patellarrand findet sich eine oberflächliche ca. 1frankenstückgroße Exkoriation der Haut. An der Patella ist deutlich eine Frakturlinie, die ca. 1 cm klafft, palpierbar; dabei starke Druckempfindlichkeit, falsche Beweglichkeit. Radiographie: Querfraktur der lk. Patella mit Dislokation.

Operation am 28. 8. in Evipan-Aethernarkose. Semicirculärschnitt unterhalb der Patella. Darstellung der Frakturstelle. Vereinigung der beiden Fragmente durch Känguruhsehne. Glatter postop. Verlauf. Vom 11. 9. an vorsichtiger Beginn mit aktiven und passiven Bewegungen. Vom 15. 9. an steht Patient auf. Vom 17. 9. an Behandlung in der Mechanotherapie. Spitalaustritt am 20. 9. 34. In der Mitte des Knies kleine Exkoriation mit leicht schmieriger Sekretion. Umgebung noch gerötet. Streckung im Kniegelenk bis 180 Grad. Beugung aktiv und passiv bis 95 Grad. Kommt ambulant in die Mechanotherapie. Abschluß der ambulanten Behandlung am 30. 10. 34. Als Reste des erlittenen Unfalles bestehen neben geringen subjekt. Beschwerden eine leichte Atrophie der Muskulatur des lk. Beines, ganz leichte Behinderung der Beugefähigkeit im Kniegelenk. Vorschlag zuhanden der Privatversicherung: Uebergangsrente von ca. 15—20 % für 3 Monate.

Kontrolluntersuchung im Juli 1935.

Subjektiv: nie Schmerzen. Arbeiten könne er im Stall und Feld, wie früher.

Objektiv: Gang sehr gut, frei von Hinken. Patella frei beweglich, gute knöcherne Heilung der Fraktur. Maße: Wade lks. und r. = 34 cm, Knie lks. und r. = 34,5 cm, Oberschenkel l. = 38,5 cm (r. = 39,5 cm), l. = 45 cm (r. = 46 cm), je 10 und 20 cm ob Patella gemessen. Funktion sowohl für Beugung und Streckung beidseits gleich. Keine Invalidität.

Fall 44. Kontr.-Nr. 1065. B. A., 63j., Fabrikant.

Am 14. 9. 34 Sturz von einer Bockleiter auf das r. Knie. Sofortige Spitalüberweisung.

Allgemeinzustand: kräftiger, etwas adipöser Mann.

Lokalbefund: r. Knie stark geschwollen. Haut gespannt, glänzend, leicht bläuliche Verfärbung. Patella ist sehr druckempfindlich. Functio laesa. Radiographie: Patellar-Querfraktur mit 2 cm breiter Diastase. Ein zarter Knochensplitter projeziert sich in ihr disloziert und vom vord. obern Abschnitt des untern Fragments herkommend. Fraktur der dorsalen Kante des condylus med. fem. mit Dislokation dorsalwärts. Ventral zu äußerst enger Gelenksspalt und sehr unregelmäßige Tibiagelenksfläche (Folge einer früheren intraartikulären Fraktur der Tibiaepiphyse).

Operation am 17. 9. in Evipan-Aethernarkose. Bogenförmiger Schnitt mit oberer Basis. Zirkuläre Känguruhsehnennaht mit guter Fixierung der Fragmente. Wundheilung pp. Vom 3. 10. an Beginn mit aktiven und passiven Bewegungen. Vom 4. 10. an kann B. aufstehen. Funktion ist jetzt schon gleich, wie vor dem Unfall. Spitalaustritt am 6. 10. 34.

Kontrolluntersuchung im Juli 1935.

Subjektiv: wegen einer Fadeneiterung sei er jetzt wieder in hausärztlicher Behandlung. Von einer früheren intraartikulären Fraktur am prox. Tibiaende sei das Bein etwas kürzer. Er sei unsicher beim Gehen und spüre oft einen «Krampf» im Oberschenkel und oft auch Schmerzen im Knie.

Objektiv: am ganzen Bein starke Varizen. Gang hinkend. Patella scheint verbreitert, ist von einem frischen Heftpflasterverband bedeckt. Starkes arthrit. Reiben ist durch den Verband wahrnehmbar, das auf der andern Seite fehlt. Der Unterschenkel ist ödematös geschwollen. Maße: Wade r. = 43,5 cm (l. = 41 cm), Oberschenkel r. = 45 cm (l. = 47 cm), r. = 52 cm (l. = 54 cm). Funktion r. Beugung bis 130, Streckung bis 180 Grad, lks. 35—180 Grad. Invalidität: Von seiner Privatversicherung ist ihm eine Rente von 30 % zugesprochen.

c) Fälle mit kombinierter Naht.

Es folgen 2 Fälle geschlossener Patellarfrakturen, bei denen eine kombinierte Nahtmethode angewendet wurde.

Bei beiden Fällen handelt es sich merkwürdigerweise um Diabetiker; im Fall 46 trat vorübergehend Zucker im Urin auf, sodaß man annahm, es handle sich um eine temporäre traumat. Glykosurie. In beiden Fällen waren auch oberflächliche Schürfwunden vorhanden und deshalb wurde die Operation in einem Fall am 3. Tag und im andern Fall am 2. Tag nach der Einlieferung ausgeführt. Fall 45 ist ein Splitterbruch. Neben der Knochennaht mit Bronzedraht wurde nach Excision mehrerer kleiner Knochensplitter ein unt. Fragment mit einer Schraube an das Obere angeheftet und darauf zur Verstärkung die Cerclage mit Känguruhsehne angelegt. Fall 46 ist eine Querfraktur; Patient hatte überdies bei dem Sturz Brustwirbelfrakturen erlitten. In Lumbalanaesthesie wurde die Cerclage mit Känguruhsehne ausgeführt und dann die Fragmente noch durch eine Lane'sche Platte vereinigt.

Der Diabetes heilt, ebenso übersteht der 73j. Mann eine interkurrente Pneumonie. Wie die Kontrolluntersuchung zeigt, ist das Heilresultat ein sehr gutes.

Im Fall 45 trat laut Akten eine Invalidität ein, die entsprechende Renten forderte, immerhin ist auch hier das Heilresultat genügend.

Mit der Mobilisation konnte in beiden Fällen nach durchschnittlich 26,5 Tagen begonnen werden.

Fall 45. Kontr.-Nr. 6460. W. F., 66j., Hilfsarbeiter.

Am 27. 3. 26 Sturz vom Velo auf das lk. Knie. Trotz heftiger Schmerzen und sofort eintretender starker Schwellung geht E. noch 200 m weit. Am 28. 3. Spitalüberweisung.

Allgemeinzustand: mittelgroßer Mann, in gutem E. Z. Diabetiker.

Lokalbefund: Deutl. Schwellung des lk. Kniegelenks in seiner vord. Partie. Haut gespannt, bläulich verfärbt, Ekchymosen. In der Mitte der Kniescheibe sehr deutl. Krepitation und falsche Beweglichkeit fühlbar. Das Bein kann aktiv nicht gestreckt und nur wenig gebeugt werden.

Radiographie ergibt: Transversalbruch der Kniescheibe im untern Drittel, Splitterbruch.

Operation am 30. 3. in Mischnarkose und Blutleere. Nach unten bogenförmiger praepatellarer Schnitt. Entfernung der im distalen Teil abgebrochenen kleinen Fragmente. Knochennaht mit Bronzedraht. Anheftung eines distalen Fragmentes an das Proximale mit einer Schraube. Cerclage mit Känguruhsehne. Schienenverband.

Heilungsverlauf: ungestört, Wunde heilt pp. Spitalentlassung am 12. 5. 26. Allgemeinzustand befriedigend. W. ist zuckerfrei. Streckung im Kniegelenk vollkommen, Beugung bis 130 Grad möglich. Ambulante Weiterbehandlung in der Mechanotheraphie bis 9. 12. 26.

Fall V 2615/26 der SUVA.

Laut Akten war W. vom 24. 9. bis 16. 10. 30 wieder wegen einer bursitis am lk. Knie arbeitsunfähig. Es wurde ihm bis 1. 2. 28 eine Rente von 15 %, bis Ende 1932 10 % und seither eine solche von 7 % zugesprochen. Als Residuen bleiben: Muskelatrophie, die sich zwar seit der Wiederaufnahme der Arbeit stark besserte, part. Versteifung, Beugung bis 83, Streckung bis 180 Grad und Arthritis def. — Subjektiv: öfters Schmerzen.

Fall 46. Kontr.-Nr. 2388. W. R., 73j., Zeughausabwart.

Am 20. 4. 31 will W. zu Hause auf der Laube etwas nachsehen und stürzt kopfvoran 3—4 m hoch hinunter. Sofort Spitalüberführung.

Allgemeinzustand: ordentlich, S-hok, (war bewußtlos!). W. klagt über Schmerzen auf der Brust und im Rücken.

Lokalbefund: lk. Kniegelenk geschwollen. Funktion des Unterschenkels eingeschränkt. Patella ist gebrochen, deutl. Delle zwischen beiden Fragmenten. Ueber der Patella oberflächliche Schürfwunde. Radiographie: Patellarfraktur lks. Fraktur des 3.—5. Brustwirbels bei alter spondylitis deformans.

Operation am 20. 4. in Lokalanaesthesie. Lagerung auf Schiene. Bronchitiskessel. Calcium-Sandoz intravenös. W. ist am Abend noch in ausgesprochenem S-hokzustand, klagt über Rückenschmerzen. Am 21. 4. Besserung. Zucker im Urin. Insulin.

Operation am 22. 4. in Lumbalanaesthesie und Blutleere. Cerclage mit Känguruhsehne, zudem Vereinigung der Patella mit Lane'scher Platte.

Heilungsverlauf: Zucker im Urin verschwindet wieder. (Temporäre traumat. Glykosurie?) 2 Tage post op. stellt sich Tp.-Steigerung ein bis über 38 Grad, verbunden mit vermehrtem Husten. Wegen der Wirbelfrakturen kann W. nicht eingehend klinisch untersucht werden. Radiographie zeigt auf der lk. Brustseite diffuse Verschattung. Pneumonie! Am 27. 4. in der r. Hilusgegend noch Bronchialatmen mit Crepitationen. 3. 5. der Lungenbefund geht langsam zurück. W. steht vom 14. 5. an auf, klagt noch über Rückenschmerzen. Am 12. 6. 31 Spitalentlassung. Als einzige Beschwerden noch Rückenschmerzen. Das Gehen ist jetzt ohne Behinderung.

Kontrolluntersuchung im Juli 1935.

Subjektiv: nie Schmerzen. Er verrichte mit seinen 75 Jahren noch im-

mer leichtere Arbeiten, mache auch noch größere Spaziergänge (Gislifluh!) ohne Beschwerden.

Objektiv: es besteht eine kleine stecknadelgroße Fistelöffnung (Lane!), die W. selbst reinigt und verbindet. (Alle 3—4 Tage.) Patella ist verbreitert, frei beweglich. Gang gut, frei von Hinken. Maße: Wade l. = 35 cm (r. = 38 cm), Knie l. = 39,8 cm (r. = 41,5 cm), Oberschenkel l. = 44,5 cm (r. = 46,5 cm), l. = 50 cm (r. = 51 cm), je 10 und 20 cm ob Patella gemessen. Funktion: Beugung lks. bis 45, r. bis 40 Grad. Streckung beidseits bis 180 Grad.

d) Fälle ohne Knochennaht.

Bei den 2 Fällen dieser Gruppe konnte von einer Knochennaht Umgang genommen werden, da es sich im 1. Fall um eine bloße Absprengung mit Entfernung des Knochensplitters und abschließender Kapselnaht und im 2. Fall überhaupt um eine fragl. Patellarfraktur gehandelt hat. Der 1. Fall, ein Splitterbruch, ist für uns deshalb interessant, weil sich bei einem anscheinend geringfügigem Op.-Befund und einem ungestörten Heilungsverlauf die Heilungsdauer ganz erheblich in die Länge zieht. Die Spitalbehandlung dauerte 105 Tage, hernach kommt der Patient noch für «längere Zeit» zur Nachbehandlung in ein Militärsanatorium. Trotz dieser sorgfältigen Nachbehandlung und dem jugendlichen Alter entsteht eine hohe Invalidität, bedingt laut Gutachten von Dr. B. an die E.M.V. durch eine bestehende postoperative Arthritis def. eine Osteochondritis und Gelenkmausbildung. Eine weitere Operation wird vom Patienten abgelehnt. Bei diesem Fall erhält man den Eindruck, daß das Trauma ein krankhaft veranlagtes Gelenk getroffen hat.

Der 2. Fall veranschaulicht die bei vielen Unfällen bestehende Schwierigkeit: zu entscheiden: «was geht zu Lasten des Unfalls und was zu denen der Krankheit». Der Unfall ist durch 3 blutende Wunden am betr. Knie und am Kopf sichergestellt, zu gleicher Zeit erkrankt Patient an einer typhösen Erkrankung. Er wird unter der Diagnose Patellarfraktur rechts und Typhusverdacht auf die med. Klinik eingeliefert. Später ergibt die bakteriologische Untersuchung des Kniepunktates das einwandfreie Bestehen einer Paratyphus B. Infektion im Kniegelenk, die sich wahrscheinlich als Teilerscheinung des bestehenden Paratyphus in diesem als locus minoris resistentiae entwickelte. Nachträgliche Einsicht in die Radiographien ergibt eine eindeutige Patellarfraktur!

Fall 47. Kontr.-Nr. 6450. F. O., 21j., Konditor.

Beim Turnen in der I.-R. S. bleibt F. am 27. 3. 26 beim Böcklispringen hängen, fällt zu Boden und kann nicht mehr aufstehen. Hospitalisierung am gleichen Tage.

Allgemeinzustand: gut.

Lokalbefund: starke Schwellung des ganzen r. Knies mit Erguß in die Kapsel. Heftige Druckempfindlichkeit der Spitze der Patella, des lig. patellae und der Kapsel r. und lks. der Patella. F. kann das Bein nicht aktiv von der Unterlage heben. Streckung normal.

Operation am 30. 3. in Mischnarkose und Blutleere. Bogenförmiger Schnitt im Bereiche des Knies vorne. Das Gewebe in der Umgebung des untern Patellateils ist blutig suffundiert. Spaltung der Gelenkskapsel am med. Patellarrand. Entleerung von 70 ccm blutiger Flüssigkeit. Entfernung eines mandelgroßen Knochenstückes aus der Gelenkhöhle. Entsprechender Defekt an der Hinterfläche der Patellarspitze. Schluß der Kapsel. Streckschienenverband. Nach 2 Wochen Beginn mit Bewegen. 14. 4. Wunde pp. geheilt. F. steht auf, kann aber das Bein noch nicht aktiv heben. Mechanotherapie. Spitalentlassung am 10. 7. 26. Beim Austritt ist die Streckung normal. Beugung bis 90 Grad möglich. F. kommt zur Nachbehandlung ins Militärsanatorium Novaggio.

Laut schriftlicher Mitteilung der E.M.V. leidet F. nach einem Gutachten von Chefarzt Dr. B. aus dem Jahre 1933 an einer Arthritis deformans posttraumatica des r. Knies, Osteochondritis dissecans mit corpus mobile und Chondropathia patellae Laewen. F. hat die operative Entfernung der Gelenkmaus abgelehnt und bezieht eine Dauerrente von 20 %.

Fall 48. Kontr.-Nr. 8794/8508. Sch. G., 53j., Steinbrucharbeiter.

Am 17. 9. 26 Sturz von einer Leiter aus 6 m Höhe auf einen Betonboden. Zu gleicher Zeit erkrankt Sch. und seine Frau an Durchfall. Daher Hospitalisierung bei Verdacht auf Thyphus auf der med. Klinik. Am 28. 9. kommt Patient zur Behandlung der Patellarfraktur in die chirurg. Klinik (Fraktur radiolog. bestätigt!).

Allgemeinzustand: Patient ist apathisch, antwortet langsam, mit Anstrengung. Puls 80, Tp. 39. Systol. Geräusch über dem Herzen.

Lokalbefund: r. Knie stark geschwollen, Haut gerötet, heiß, gespannt. Oberflächliche Schürfungen. Starke Fluktuation über der Patella. Grenzen nicht abtastbar. Aktive und passive Bewegungen unmöglich. Zweimalige Punktion ergibt dunkles Blut. Aus einer Armvene wird Blut entnommen und bakteriolog. untersucht. Befund: Paratyphus B., auch im Kniepunktat. Transferierung auf die med. Klinik. Am 10. 11. kommt Sch. zurück zur Behandlung auf die chirurg. Abteilung.

Allgemeinzustand: Patient ist benommen (hört überdies schlecht). Puls 108, Tp. 38,5. Systol. Geräusch nicht mehr feststellbar. Abdomen gespannt, Bauchdeckenreflexe nicht auslösbar.

Lokalbefund: r. Knie mächtig geschwollen, steinhart anzufühlen bis auf die Gegend des vord. Gelenkspaltes. Aktive und passive Bewegungen der Schmerzen wegen nicht ausführbar. Bei der Punktion kommt man leicht ins Gelenk, der Knochen kratzt beim Berühren vor Unebenheiten. Es läßt sich ½ ccm blutige Flüssigkeit entnehmen. Der bakteriologische Untersuchungsbefund lautet auf Paratyphus B. verdächtige Kulturen.

Operation am 13. 11. in Mischnarkose und Blutleere. Lappenschnitt. Der Condylus ext. ca. frankenstückgroß von Knorpel entblößt und von granulierendem Gewebe bedeckt. Die Tibia zeigt einen Defekt. Abtragung der Knorpelflächen in krummgewölbtem Sägeschnitt von Tibia und Femur. Gipsverband.

Heilungsverlauf: Tp. subfebril. Röntgenkontrolle vom 15. 11. ergibt

befriedigende Stellung. Am 25. 11. nach Entfernung des Gipsverbandes Korrektur der Stellung mit Annäherung der Kontaktflächen. Neuerdings Gipsverband. Am 26. 11. wird durch Punktion 40 ccm trübe, blutigeitrige Flüssigkeit entleert. Bakt. Bericht lautet auf Paratyphus B. Am 29. 12. ist Sch. fieberfrei und steht auf. Am Knie noch starker Eiterfluß aus einer Fistel fingerbreit oberhalb und med. der Patella. Kniegelenk ist vollkommen ankylosiert. Seit Mitte Januar 1927 geht Patient an Krücken herum und hat keine Beschwerden mehr. Allgemeinbefinden seit anfangs Februar gut. Seit Mitte Februar U-förmiger Gipsverband bis Mitte Oberschenkel, wird nachts abgenommen, sehr gut vertragen. Spitalentlassung am 24. 2. 27. R. Kniegelenk in Streckstellung versteift.

Fall V 8902/26 der SUVA.

Laut Akten bezieht Sch. vom 8. 5. 27 an eine Rente von 50 %, vom 1. 7. 27 an 40 % bei einer kreisärztl. Untersuchung vom 18. 2. 33 wird sie in dieser Höhe belassen. Revision in 9 Jahren. Grund der Rente: völlige Ankylosierung des r. Kniegelenks in einem Winkel von 152 Grad, Muskelschwäche und Arthritis def. mit der Möglichkeit ev. Zunahme derselben.

C. Mit Perkutan-Klammer nach Malgaigne behandelte Fälle.

Böhler schreibt in seinem Buch (Technik der Knochenbruchbehandlung) über die Patellarfrakturen, die nach dieser Methode behandelt werden: «Alle diese Behandlungsarten führen gewöhnlich nicht zum gewünschten Ziel, nämlich zur knöchernen Vereinigung der Bruchstücke, weil die zwischen den Bruchstücken liegenden Sehnenfetzen nicht entfernt werden können. Wenn die Bruchstücke auseinander gewichen sind, d. h. wenn der Streckapparat zerrissen war, kann volle Gebrauchsfähigkeit nur erzielt werden, wenn man ihn näht. Alle früher verwendeten Behandlungsarten sind ungenügend und nur mehr von historischem Interesse.» Eiseck nennt unter den perkut.-subkutanen Methoden, die zur Verwendung kamen, als die Hauptsächlichsten: «Die Malgaigne'sche Klammer und die Brunn'sche Schraube, ferner die Methoden von Ollier, Anderson, Hertzler, v. Volkmann und Kocher». Unter den Methoden, die versuchten, eine direkte subkutane Vereinigung der Bruchstücke herbeizuführen, nennt er diejenigen von Ceci, Riedel, Barker und die Sehnen-Periostnaht nach Heusner. Auf die genauere Darstellung dieser Methoden kann ich, weil sie außerhalb dem Rahmen dieser Arbeit liegen würde, verzichten und verweise auf die ausführliche Beschreibung in der Arbeit von Eiseck. Bei unserem Material kam ausschließlich die perkutane Klammerbehandlung nach Malgaigne zur Anwendung. In der Literatur finden wir diese Methoden manchmal zusammen mit den Konservativen genannt. Jene haben mit diesen gemeinsam, daß sie gewissermaßen wie Eiseck sich ausdrückt, «außerhalb des Körpers vor sich gehen». Die perkutane Methode unterscheidet sich aber von der konservativen dadurch, daß die Letztere auf leichte Fälle beschränkt bleibt, während die Perkutane auch bei Fällen mit zerrissenem Streckapparat und größerer Diastase der Bruchstücke angewendet wird. Von der blutigen, offenen Methode unterscheidet sich die Perkutane durch große

Unübersichtlichkeit. Im Großen und Ganzen können zwar die Fragmente aufeinandergestellt werden, aber der Bluterguß, der bei Diastase und Kapselriß immer vorhanden ist, kann nie ganz beseitigt werden; ebenso verbleiben zwischengelagerte Gewebsfetzen unberücksichtigt. Infolgedessen kommt es oft nicht zu einer anatom. Heilung, sondern nur zu einer bindegewebigen Verbindung (nach Art der Synostose) der Bruchstücke, die natürlich einer neuen Traumatisierung des Kniegelenks gegenüber weniger widerstandsfähig ist und dann einreißt. Es bleibt noch zu sagen, daß diese Behandlungsmethode bei nicht peinlichst beobachteter Asepsis leicht zu Gelenkseiterungen und weiter zu allgemeiner Sepsis führt. Der 1. unter unseren nach dieser Methode behandelten Fällen, eine offene Splitterfraktur, ist ein besonders eindrucksvolles Beispiel dafür.

Wenn ich seine Krankengeschichte durchgehe, finde ich in der Art der Verletzung eine große Aehnlichkeit mit dem Fall Nr. 1, dem ersten unter unseren konservativ behandelten Fällen. Auch dort handelt es sich um eine offene Patellarfraktur sofort nach dem Unfall zur Behandlung ins Spital eingeliefert; die Knieverletzung ist sogar noch durch weitere ernste Verletzungen kompliziert. Man lagert das Bein auf eine Schiene, wartet zu, bis die Verletzung am Knie abgeheilt ist, um dann zur Behandlung der Fraktur eine Heftpflastertestudo anzulegen. Die Kontrolluntersuchung ergibt in diesem Fall ein sehr schönes Heilresultat.

Hier dagegen beginnt die Behandlung mit Naht der Wunde in Lokalanaesthesie, darauf wird am folgenden Tag eine Perkutan-Klammer nach Malgaigne angelegt. Schon nach 6 Tagen Abszeßbildung am Oberschenkel, die eine erste Incision in Narkose und Wegnahme der Klammer notwendig macht. Drei weitere Operationen in allgemeiner Narkose sind notwendig, da die Phlegmone sich ausbreitet, um dem Eiter genügend Abfluß zu verschaffen. Bei der Zweiten wird das Kniegelenk eröffnet und gesäubert. Nach jedem Eingriff sinkt die Temperatur, um bei weiterer Verhaltung wieder erneut anzusteigen. Nach der 3. Operation sinkt die Temperatur noch einmal, aber der Puls bleibt frequent, bereits ein signum mali ominis. Nach weitern 8 Tagen wird das Kniegelenk im Aetherrausch aufgeklappt und ein Abszeß, der sich in den Interstitien des Oberschenkels verzweigt, breit gespalten. Es erfolgt aber noch am gleichen Abend bei dem schon allzu mitgenommenen Knaben Exitus letalis an Kreislaufschwäche. Die schwächliche Konstitution und das nicht allzustarke Herz (beim Eintritt wurde ein vitium cordis festgestellt) haben sicher an dem unglücklichen Ausgang beigetragen. Immerhin bleibt die Frage offen, ob nicht bei rechtzeitiger Amputation, wie sie Böhler in seinem Fall (vide Technik der Knochenbruchbehandlung, 1932, pag. 488) ausführte, der Patient hätte gerettet werden können.

Ein besserer Stern leuchtete den übrigen 3 mit Perkutan-Klammer behandelten Fällen.

Fall 50, eine Stückfraktur konnte nach einer langen Behandlungdauer von 108 Tagen als völlig hergestellt aus dem Spital entlassen und von der Versicherung rentenlos abgeschlossen werden.

Fall 21 leistete der Einladung zu einer Kontrolluntersuchung keine Folge, sein weiteres Schicksal ist mir deshalb nicht bekannt.

Fall 52 weist ein schönes Heilresultat, wie die Kontrolluntersuchung zeigt, aber auch eine sehr lange Behandlungsdauer von insgesamt 195 Tagen auf. Der Spitalaufenthalt betrug 75 Tage, der Rest kommt auf die ambulante Nachbehandlung in der Mechanotherapie.

Mit der Mobilisation des Kniegelenks konnte im Durchschnitt erst nach 30 Tagen begonnen werden.

Fall 49. Kontr.-Nr. 2697. W. E., 14j., Knabe.

Am 15. 5. 25 Hufschlag aufs r. Knie. Sofortige Spitalüberführung.

Allgemeinzustand: grazil gebauter, mittelmäßig ernährter Knabe. Vitium cordis.

Lokalbefund: quere Quetschschnittwunde über der Patella. Zertrümmerungsfraktur. Die Radiographie zeigt neben kleinen Fragmenten eine Absprengung der Patellarspitze. Am 15. 5. Naht der Wunde in Lokalanaesthesie. Am 16. 5. in Aetherrausch Anlegung der Malgaigne'schen Klammer. Am 22. 5. Abszeßbildung am Oberschenkel bis auf den Muskel. Haut stark unterminiert bis zur Patella. Abfluß von reichlich Eiter. Schwellung an Knöchel und Unterschenkel. Druckempfindlichkeit in der Mitte der Wade. Fragl. Abszeßbildung! Entfernung der Klammern. Kniegelenkspunktion ohne Ergebnis. Am 5. 6. in Aethernarkose: Eröffnung eines vom vereiterten praepatellaren Schleimbeutel ausgehenden, subkutanen Abszesses auf der Innenseite des Unterschenkels. Excision des Schleimbeutels. Tp.-Abfall. Am 8. 6. erneuter Tp.-Anstieg. Zunehmende Verschlechterung. In Aethernarkose breite Eröffnung des oberen Recessus von beiden Seiten. Abfluß von reichlich Eiter. Kniegelenk von vereiterten Blutkoagula und Granulationsmassen erfüllt. Säuberung des Gelenkes und Spülung. Doppelseitige Drainage. Tp.-Abfall, Puls frequent. Am 13. 6. Tp.-Anstieg. Verschlechterung des Allgemeinbefindens. Im Aetherrausch Aufklappung des Kniegelenks. Es entleert sich supraartikulär in das Gelenk hinein ein dem Knochen anliegender Abszeß, der sich in den Muskelinterstitien verzweigt. Breite Freilegung. Lagerung des Beines auf Winkelschiene. Trotz Kampher und Strophantus-Injektionen, Exitus letalis am Nachmittag.

Patholog.-anatom. Diagnose: Status nach Aufklappen des r. Kniegelenkes wegen komplizierter Patellarfraktur. Gonitis purulenta. Weichteilabszeß. Lymphadenitis der regionären Lymphdrüsen. Subakuter bis chronischer Milztumor. Anaemia permagna universalis. Diffuse Verfettung der Leber. Infantiler Habitus. Staphylokokken-Sepsis.

Fall 50. Kontr.-Nr. 3881. D. P., 18j., Landwirt.

Am 11. 9. 29 verunglückte D. durch Sturz von einem Baum auf das lk. Knie. Spitaleintritt am 21. 9.

Allgemeinzustand: kräftiger Jüngling.

Lokalbefund: lk. Knie stark geschwollen. Haut bläulich, starker Erguß im Gelenk. Patella ist in der Schwellung schwer abzutasten. In der Mitte ein querer Spalt fühlbar. Knie kann wohl bewegt und gebeugt werden, jedoch ist es D. unmöglich die Ferse von der Unterlage zu heben. Radiographie: Stückfraktur der Patella. Ein Stück ist aus dem

med. unt. Fragment herausgesprengt. Am 21. 9. Vereinigung der beiden Fragmente in Lokalanaesthesie durch eine Perkutan-Klammer nach Malgaigne. Röntgenkontrolle: Zähne der Klammer reichen nicht bis zu den Fragmenten.

Röntgenkontrolle vom 8. 10.: Patellarfragmente werden durch die perkutane Klammer zusammengehalten. Kallus angedeutet.

Entfernung der Klammer am 12. 10. Knie stark geschwollen. Einstichstellen eitrig belegt. Am 30. 10. erste Gehversuche. Infolge mangelnder Fortschritte in der Beweglichkeit, wird am 6. 12. das Kniegelenk in Narkose mobilisiert und darauf 10 ccm Pregl'sche Lösung ins Gelenk gespritzt. Fixation des Knies in leicht spitzem Winkel auf Schiene. Am 7. 12. Unterschenkel beweglich aufgehängt. Vom 20. 12. an tägliche Behandlung in der Mechanotherapie. Am 7. 1. 30 Spitalentlassung. Gang ohne Hinken. Gehen und Stehen ohne Schmerzen. Kein Belastungsschmerz. Atrophie der Muskulatur des lk. Beines. Passive Streckung bis 180, Beugung bis ca. 60 Grad. 50 % arbeitsfähig, hausärztliche Weiterbehandlung.

D. war bei der Unfallversicherungsgesellschaft «La Suisse» versichert, die mir schriftl. mitteilt, daß D. bis zum 7. 1. 30 vollarbeitsunfähig war und von diesem Zeitpunkt an die Arbeit wieder in vollem Umfang aufnahm. Eine Rente mußte nicht verabfolgt werden.

Fall 51. Kontr.-Nr. 4661. B. J., 55j., Cigarettenmacher.

Am 14. 9. 31 Motorradunfall-Zusammenstoß mit einem Lastauto. Wegen commotio cerebri, Verletzungen im Gesicht, r. Hand und r. Knie sofort hospitalisiert.

Allgemeinzustand: kleiner Mann, ordentlicher E. Z., Sensorium frei, retrograde Amnesie über den Unfall.

Lokalbefund: Mächtige, kugelige Schwellung auf der Innenseite des r. Kniegelenks, mit multiplen, oberflächlichen Schürfwunden. Querverlaufende Lücke in der Mitte der Patella, Crepitation, falsche Beweglichkeit; seitl. Beweglichkeit im Kniegelenk möglich. Radiographie: Stern-Fraktur der r. Patella, außerdem Fraktur des r. os zygomaticum und nasale. Naht der verschiedenen Wunden in Lokalanaesthesie. Heilung derselben pp. Am 25. 9. sind auch die Schürfwunden am Kniegelenk geheilt. Durch Kniegelenkspunktion können ca. 10 ccm Blut aspiriert werden. Anlegen einer Malgaigne'schen Klammer zur bessern Adaption der Fragmente. Heilungsverlauf afebril. 2. 10. Radiographie: Patellarfraktur noch nicht konsolidiert. B. will das Spital verlassen. Gegen Verzichtschein am 2. 10. in hausärztliche Behandlung entlassen.

Kontrolluntersuchung nicht möglich, weil nicht erreichbar!

Fall 52. Kontr.-Nr. 6025. R. J., 47j., Hausfrau.

Am 17. 12. 31 gleitet R. wegen Vereisung im Hause aus und stürzt auf das lk. Knie. Spitaleintritt am 18. 12.

Allgemeinzustand: mittelgroße, kräftige Frau in gutem E. Z.

Lokalbefund: lk. Knie geschwollen, deutl. Erguß. Hämarthros. Radiographie: Querfraktur der Patella. Am 19. 12. wird in Lokalanaesthesie eine subkut. Klammer angelegt. Schiene. Klammer wird gut ertragen. Am 11. 1. 32 Entfernung derselben. Radiographie ergibt gute Stellung.

Am 26. 1. Entfernung der Schiene. Beginn mit aktiven und passiven Bewegungen; dies geht äußerst mühsam, da die Patientin ungelehrig und unvernünftig ist. 12. 2. Fraktur konsolidiert, nirgends Druckempfindlichkeit. Bei Bewegungen arthritische Geräusche vorhanden. Patientin will aufstehen, obwohl die aktive Beweglichkeit noch klein ist. Ab 19. 2. tägl. Behandlung in der Mechanotherapie. Am 2. 3. 32 Spitalentlassung. Ambulante Behandlung in der Mechanotherapie bis am 29. 6. Deutliche Atrophie der Muskulatur an Ober- und Unterschenkel. Konturen des lk. Knies noch verwischt. Streckung aktiv bis 155, passiv bis 165 Grad. Beugung aktiv bis, passiv bis 70 Grad. R. war 50 % arbeitsfähig seit 2. 4. 32. Schätzung der Erwerbseinbuße vom 1. 7. bis 1. 1. 33 = 25 %.

Kontrolluntersuchung im Juli 1935.

Subjektiv: oft «chlöpfe» (krache) es im Knie. Beim Abwärtsgehen und auf steinigem Boden sei sie unsicher. Das Bein sei manchmal ganz kraftlos und sie riskiere dann umzufallen.

Objektiv: Patella verbreitert; allseits frei beweglich; gute anatom. Heilung der Fraktur. Umfang: Wade l. = 29 cm (r. = 30,5 cm), Knie l. = 32,5 cm (r. = 32,7 cm), Oberschenkel l. = 36 cm (r. = 36,5 cm), l. = 43,5 cm (r. = 44 cm), je 10 und 20 cm ob Patella gemessen. Funktion: Beugung l. bis 40, Streckung bis 180 Grad (r. = 35 - 180). Der Gang ist hinkend. Im Kniegelenk verspürt man lks. arthrit. Reibegeräusche, die rechts fehlen.

IV. Statistische Übersicht über unsere sämtl. Fälle.

A. Geschlecht, Alter und Beruf.

Von unseren 52 Fällen entfallen 15 = 28,8 % auf das weibliche und 37 = 71,19 % auf das männliche Geschlecht.

Gegenüber den Angaben verschiedener Autoren ist auffallend, daß das weibliche Geschlecht bei uns häufiger von diesem Unfall betroffen wird als anderswo. Eiseck z. B. fand für Deutschland als Verhältniszahl 87 bis 90 % Männer und nur 10—13 % Frauen.

Die Alterskurve unserer 52 Fälle ergibt folgendes Bild:

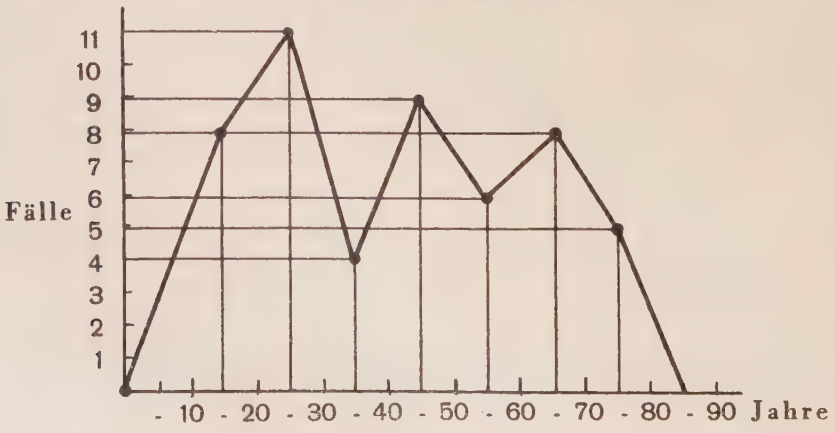

Auf das Alter zwischen 20—50 Jahren und 60—70 Jahren entfällt die größte Anzahl unserer Patellarfrakturen, also einmal in das werktätige Alter und dann in die Zeit, wo die Gebrechlichkeit anfängt eine Rolle zu spielen.

Das Absinken der Kurve im höheren Alter als 70 Jahre entspricht dem Absinken der allgemeinen Lebenskurve.

Im Folgenden gebe ich die Berufarten der Häufigkeit nach, wie sie bei unserem Material vertreten sind:

a) beim männlichen Geschlecht:

Handwerker	=	14
Ungelernte, Hilfsarbeiter	=	10
Landwirte	=	9
Kaufmann	=	1
Fabrikant	=	1
Direktor	=	1
Knabe	=	1
		37

b) beim weiblichen Geschlecht:

Hausfrauen	=	11
Fabrikarbeiterinnen	=	2
Weißnäherin	=	1
Saaltochter	=	1
		15

B. Unfallmechanismus und Arten der Patellarfrakturen.

Was den Unfallmechanismus anbetrifft, finde ich unter unseren 52 Fällen nur 3, wo mit Sicherheit eine indirekte Entstehungsweise des Kniescheibenbruches anzunehmen ist; es handelte sich dabei um ein Ausgleiten mit Fall nach rückwärts.

Bei den übrigen 49 Fällen finde ich eine direkte Ursache und zwar handelte es sich bei der weitaus größten Anzahl um ein Ausgleiten bei der Arbeit mit Fall oder Sturz auf die Kniescheibe = 22 mal, dazu kommen 10 Fälle mit einem ähnlichen Unfallmechanismus, wo es sich aber um einen Fall oder Sturz mit verstärktem Kraftmoment handelte, nämlich: Sturz aus der Höhe oder von einem bewegten Gegenstand, z. B. Pferd oder Fahrrad oder, wo der Fallende selber eine Bewegung ausführte, wie beim Turnen (Grätschsprung).

Bei 7 Fällen finden wir den Unfallmechanismus nicht genau beschrieben; es handelte sich aber um direkt wirkende Gewalten, wie Motorrad-Autozusammenstoß.

Folgende Unfall-Arten entnehme ich unseren Krankengeschichten:

A) indirekt-wirkende (Rückwärtsfallen) = 3

B) direkt-wirkende = 49

ad. B)	Ausgleiten bei der Arbeit und Fall aufs Knie	=	12	Mal
	Stolpern über einen Gegenstand u.	«	«	«	=	3	«
	Ausgleiten auf der Straße	«	«	«	=	2	«
	Sturz auf dem Glatteis	«	«	«	=	1	«
	Sturz aus der Höhe	«	«	«	=	5	«
	Sturz von der Leiter	«	«	«	=	2	«
	Sturz beim Turnen	«	«	«	=	2	«
	Sturz vom Velo	«	«	«	=	3	«
	Sturz vom Pferd	«	«	«	=	1	«

Sprung aus der Höhe und Anschlagen des Knies	=	1	Mal
Hufschlag	=	2	«
Rodelunfall (Stoß des Knies geg. ein. Gegenstand)	=	3	«
Schlag durch ein fallendes Stück Holz	=	1	«
Ueberfahrenwerden	=	2	«
Autounfall	=	3	«
Motorradunfall	=	4	«
Unbekannte Ursachen	=	2	«
		49	

Es folgen die Bruch-Arten, verteilt auf die einzelnen Behandlungsmethoden unserer 52 Fälle.

	Quer-	Längs-	Stern- Frakturen:	Splitter-	Abriß-
A) Offene Kniescheibenbrüche:					
1. Konservativ Behandelte	1	—	—	—	—
2. mit Drahtnaht «	—	—	—	1	—
3. m. Kängur'sehnennaht «	1	—	—	3	—
4. mit Perkut.-Klammer «	—	—	—	1	—
B) Geschlossene Kniescheibenbrüche:					
1. Konservativ Behandelte	3	1	—	—	—
2. mit Drahtnaht «	17	—	1	3	1
3. m. Kängur'sehnennaht «	8	—	4	1	—
4. mit Komb. Naht «	1	—	—	1	—
5. ohne Knochennaht «	—	—	—	1	—
6. mit Perkut.-Klammer «	1	—	1	1	—
Total der Fälle 52:	32	1	6	12	1

C. Mitverletzungen und krankhafte Nebenbefunde.

Es finden sich an solchen Mitverletzungen und krankhaften Nebenbefunden bei den:

A) Offenen Kniescheibenbrüchen:

2	Mal	oberflächl. Schürfwunden
1	«	Oberkieferfraktur
2	«	Femurkondylenlaesionen
3	«	Schädelfrakturen
1	«	vitium cordis
1	«	Asthenie

B) Geschlossenen Kniescheibenbrüchen:

1. Konservativ Behandelten:

1	Mal	Schlatter'sche Krankheit

2. mit Drahtnaht Behandelten:

2	«	Schürfwunden
1	«	Unterschenkelfraktur
1	«	Prolapsus uteri
1	«	Tbc. Fistel am Kinn
1	«	Chron. Emphysembronchitis mit Herzinsuffizienz
1	«	Imbezillität

3. mit Känguruhsehnennaht Behandelten:

4 Mal	Schürfwunden
1 «	Intraarticul. Fraktur der Tibiaepiphyse
1 «	Fraktur der dors. Kante des Condylus fem.
1 «	Hernia inguinalis
1 «	Exostose an der Tuberositas tibiae

4. mit komb. Naht Behandelten:

2 Mal	Schürfwunden
2 «	Diabetes

5. den Fällen ohne Knochennaht:

1 Mal	Schürfwunde
1 «	Paratyphus B. Infektion

D. Behandlungsmethoden.

An Behandlungsmethoden wurden bei den 52 Fällen angewendet:

A) Offene Frakturen:

1. Konservative Methode	=	1 Mal
2. Naht der Patella:		
a) Drahtnaht	=	1 «
b) Känguruhsehnennaht	=	4 «
3. Perkutan-Klammer n. Malgaigne	=	1 «

B) Geschlossene Frakturen:

1. Konservative Methode	=	4 Mal
1 Mal Lagerung auf Schiene		
1 « Heftpflastertestudo		
2 « Heftpflasterzug		
2. Operative Methode:		
a) Drahtnaht	=	21 «
b) Känguruhsehnennaht	=	13 «
c) Kombinierte Naht	=	2 «
d) Keine Knochennaht	=	2 «
3. Perkutan-Methode: Klammer nach Malgaigne	=	3 «

E. Heilungsverlauf.

Der Heilungsverlauf war durch ein interkurrentes Ereignis gestört bei den:

A) Offenen Kniescheibenbrüchen:

durch Fisteleiterung	=	1 Mal
« Resorptionsfieber	=	1 «
« Refrakturen	=	2 «
« Exitus letalis (Sepsis)	=	1 «

B) Geschlossenen Kniescheibenbrüchen:

a) bei den mit Draht genähten Fällen:

durch Sekundärnaht wegen Aufklaffen der Wunde (1 Mal gewaltsames Aufreißen durch den Patienten)	=	2	Mal
« Dehiszenz der Naht 1 Fall vorausgehend hausärztl. behandelt 1 Fall auswärts genäht	=	2	«
« Resorptionsfieber vorübergehend	=	1	«
« Arthritis-Osteochondritis (vorausgehend!)	=	1	«
« Fisteleiterung (auswärts genäht!)	=	1	«
« offene Tibia-Fraktur	=	1	«
« Tbc.-Fistel am Kinn	=	1	«
« Refrakturen	=	2	«
« Herzinsuffizienz mit Oedemen	=	1	«

b) bei den mit Känguruhsehne genähten Fällen:

durch Fisteleiterung	=	3	«
« anfänglichen Temperatur-Anstieg	=	1	«
« Dehiszenz der Naht	=	1	«
« Refrakturen	=	—	«
« Exitus letalis (Lungenembolie)	=	1	«

c) bei den mit komb. Naht behandelten Fällen:

durch Diabetes	=	2	«
« Pneumonie	=	1	«

d) bei den ohne Knochennaht behandelten Fällen:

durch Paratyphus B. Infektion	=	1	«

e) bei den mit Perkutan-Klammer behandelten Fällen:

durch eiterige Beläge der Inzisionsstellen	=	1	«

Wir finden in 23 Fällen, also fast der Hälfte der Gesamtzahl, den Heilungsverlauf, wenn auch manchmal nur in ganz leichter Weise durch irgend ein Ereignis gestört. Diese Komplikationen verteilen sich folgendermaßen auf unser Material:

6 Mal auf die offenen und 23 Mal auf die geschlossenen Frakturen; unter diesen betreffen 12 die Fälle mit Drahtnaht, 5 diejenigen mit Känguruhsehnennaht, je 2 Fälle die mit kombinierter Nahtmethode und je 1 Fall die übrigen Methoden.

Unter den konservativen Fällen finde ich keine Störung im Heilungsverlauf.

F. Narkosen.

Bei der blutigen Behandlung wurden angewendet:

A) Offene Kniescheibenbrüche:

Allg. Mischnarkose	=	1	Mal
Aethernarkose	=	1	«
Lumbalanaesthesie	=	1	«
Lokalanaesthesie	=	3	«

B) Geschlossene Kniescheibenbrüche:

1. Fälle mit Drahtnaht:

Allg. Mischnarkose	=	15	Mal
Lumbalanaesthesie	=	1	«
Lokalanaesthesie	=	3	«

2. Fälle mit Känguruhsehnennaht:

Allg. Mischnarkose	=	5	«
Lumbalanaesthesie	=	1	«
Lokalanaesthesie	=	5	«
Evipan-Aethernarkose	=	2	«

3. Fälle mit kombinierter Naht:

Allg. Mischnarkose	=	1	«
Lokalanaesthesie	=	1	«

4. Fälle ohne Knochennaht:

Allg. Mischnarkose	=	2	«

5. Fälle mit Perkutan-Klammer n. Malgaigne:

Lokalanaesthesie	=	3	«

2 Fälle kamen erst später zur Weiterbehandlung ins Kantonsspital; bei diesen ist nicht bekannt, welche Narkose angewendet wurde. 5 Konservative Fälle erübrigten die Anwendung einer Narkose.

G. Verteilung der Versicherten auf die Behandlungsmethoden.

Unter unseren 52 Fällen finde ich 23 = 44,2 % Versicherte, die sich in folgender Weise auf die verschiedenen Behandlungsmethoden verteilen.

	Anzahl Fälle;	Privat (Vers.)	SUVA	E.M.V
A) Offene Kniescheibenbrüche:				
1. Konservativ Behandelte	1	—	—	—
2. mit Drahtnaht «	1	—	1	—
3. mit Känguruhsehnennaht «	4	1	2	1
4. mit Perkutan-Klammer «	1	—	—	—
B) Geschlossene Kniescheibenbrüche:				
1. Konservativ Behandelte	4	1	—	1
2. Operativ «				
a) mit Drahtnaht «	21	3	3	—
b) m. Kängur'sehnennaht «	13	2	4	—
c) mit kombinierter Naht «	2	—	1	—
d) ohne Knochennaht «	2	—	1	1
3. mit Perkutan-Klammer «	3	1	—	—
	52	8	12	3

H. Durchschnittswerte.

Tabelle 1: Durchschnittswerte der einzelnen Behandlungsmethoden.

	Anzahl Fälle	Spital-aufenthalt in Tagen:	Total-Behandlg.
A) Offene Kniescheibenbrüche	7		
1. Konservativ Behandelte	1	40,0	40,0
2. mit Drahtnaht «	1	45,0	124,0
3. mit Känguruhsehnennaht «	4	71,5	137,0
4. mit Perkutan-Klammer «	1	29,0	(Exitus letalis)
B) Geschlossene Kniescheibenbrüche	45		
1. Konservativ Behandelte	4	31,2	31,2
2. Operativ «			
a) mit Drahtnaht «	21	69,8	80,5
b) m. Kängur'sehnennaht «	13	39,1	87,2
c) mit kombinierter Naht «	2	49,0	154,5
d) ohne Knochennaht « (Spezialfälle)	2	132,5	132,5
3. mit Perkutan-Klammer «	3	66,6	106,3

Tabelle 2: Gesamtdurchschnitt, Gegenüberstellung der verschiedenen Kategorien.

	Anzahl Fälle	Spital-aufenthalt in Tagen:	Total-Behandlg.
1. Gesamtdurchschnitt	52	58,5	77,3
2. a) Offene	7	57,10	105,8
b) Geschlossene	45	59,10	85,4
3. a) Konservative	5	33,0	33,0
b) Operierte	43	56,7	86,7
c) Perkutan-Klammer	4	57,2	87,0
4. Versicherte Fälle:			
a) Fälle der SUVA	12	71,5	142,5
b) Fälle der E.M.V.	3	73,0	73,0
c) Privat-Versicherte	8	77,5	127,2
5. Gesamtdurchschnitt:			
a) Versicherte { SUVA, E.M.V., Privat }	23	73,8	128,1
b) Nicht-Versicherte	29	46,4	54,2

Tabelle 3: Endresultate

I. der Nachuntersuchten:

	Anzahl Fälle	sehr gut	gut	genügend	schlecht
A) Konservativ Behandelte	4	4	—	—	—
B) Operierte:					
* 1. Offene	5	2	—	2	—
2. Geschlossene:					
a) mit Drahtnaht «	12	5	3	3	1
* b) m. Kängur'sehnennaht «	11	5	1	3	1
c) mit kombinierter Naht «	2	1	—	1	—
d) ohne Knochennaht «	2	—	—	—	2
C) mit Perkutan-Klammer «	2	—	1	1	—
Total	38	17	5	10	4

II. der Nichtuntersuchten:

A) Konservativ Behandelte	1	—	—	1	—
B) Operierte:					
a) mit Drahtnaht «	9	1	4	3	1
b) mit Kängur'sehnennaht «	1	—	1	—	—
C) mit Perkutan-Klammer «	1	—	—	1	—
Total	12	1	5	5	1

III. Total-Endresultat der Nachuntersuchten und Nichtnachuntersuchten.

*) 1 Fall unter den mit Känguruhsehne-Genähten befindet sich noch in hausärztlicher Nachbehandlung, desgleichen ist 1 Fall der offenen Frakturen noch wegen Refraktur in Spitalbehandlung und das Endresultat deshalb noch unbestimmt.

V. Zusammenfassung.

Es kamen zur Beobachtung und Behandlung in einem Zeitraum von 23 Jahren 52 Patellarfrakturen, worunter sich 7 Offene = 13,48 % und 45 Geschlossene = 86,5 % befanden.

Sie machen 1,26 % aller Knochenbrüche, die in diesem Zeitraum im Kantonsspital zur Behandlung kamen aus.

Sie gehören den verschiedensten Berufsgattungen an (vide Tabelle), ohne daß eine Berufsgruppe besonders hervorträte. Am meisten vertreten sind die Handwerker mit 14, ihnen folgt eine Gruppe, die ich als Ungelernte (z. B. Handlanger, Hilfsarbeiter) bezeichnete in 10 Fällen und in 3. Linie folgen die Landwirte mit 9 Fällen. Unter den Frauen ist die Hausfrau mit 11 Fällen am häufigsten vertreten.

Diese 52 Fälle verteilen sich auf alle Lebensalter mit Ausnahme des Kindesalters bis zu 10 Jahren; bevorzugt jedoch ist die Zeit zwischen 20—50 Jahren.

Was den Unfallmechanismus dieser Kniescheibenbrüche anbetrifft, finde ich nur 3 Fälle, die ich mit Sicherheit als indirekt entstanden annehmen kann, die übrigen 49 sind, wie meine Aufstellung zeigt, durch direktes Trauma entstanden.

Bei den Brucharten tritt an erste Stelle der Querbruch mit 32, dann folgen 12 Splitter- und 6 Sternbrüche und als Seltenheit je 1 Längs- und 1 Abrißfraktur.

Häufig bestanden neben der Patellarfraktur noch andere Verletzungen oder krankhafte Zustände, so in 11 Fällen Schürfwunden, 5 Mal andere Frakturen (1 Schädel-, 1 Oberkiefer-, 2 Unterschenkel- und 1 Femurkondylenbruch); an Krankheiten 2 Mal Diabetes, 1 Tbc., 1 Paratyphus B., 1 Herzinsuffizienz; an sonstigen Nebenbefunden 1 Asthenie, 1 Imbezillität, 1 Hernie, 1 Schlatter'sche Krankheit und 1 Exostose der Tibia.

Bei der Wahl der Behandlungsmethode ist insofern eine Auswahl unter den Fällen getroffen worden, als leichtere Fälle ohne Diastase und mit intaktem Reservestreckapparat konservativ behandelt wurden; es liegen 5 derartige Fälle vor = 6,5 %. 43 Fälle = 82,6 % wurden operativ behandelt, darunter befinden sich 5 offene und 38 geschlossene Frakturen.

Bei einer 3. Gruppe von 4 Fällen kam die Perkutan-Klammer nach Malgaigne zur Anwendung.

Die Knochennaht der Patella, die bei den Operierten ganz allgemein angewendet wurde, ist in der überwiegenden Mehrzahl mit Silberdraht und nur in vereinzelten Fällen mit Al.-Bronze- oder Krupp'schem Stahldraht ausgeführt worden. In den letzten Jahren fand als neue Methode die Känguruhsehnennaht Eingang.

Bei 2 Fällen wurde in kombinierter Weise zuerst mit Bronzedraht die Knochennaht, dann zur Verstärkung die Cerclage mit Känguruhsehne und hierauf noch die Vereinigung mit einer Schraube oder der Lane'schen Platte ausgeführt.

Bei 2 weiteren Fällen wurde keine Patellarnaht angelegt, sondern in 1 Fall die Resektion des Knies nach langer Eiterung infolge Paratyphus B. Infektion vorgenommen und beim andern Fall ein abgesprengtes Knochenstück herausgenommen.

Bei der blutigen Behandlung wurde die Operation in 24 Fällen in Mischnarkose, 1 Mal in Aethernarkose, 12 Mal in Lokalanaesthesie, 3 Mal in Lumbalanaesthesie und 2 Mal in Evipan-Aethernarkose ausgeführt.

Die Perkutan-Klammer wurde stets in Lokalanaesthesie angelegt. Der Forderung einer genügend langen Fixation wurde in der Weise Rechnung getragen, daß diese nicht nach einem allgemeinen Schema, sondern stets der Eigenart des Einzelfalles entsprechend festgesetzt wurde. Daraus ergibt sich bei unseren Fällen die Verschiedenheit der diesbezüglichen Zahlenwerte. So wurde bei den mit Draht genähten Fällen nach durchschnittlich 17,6 Tagen, bei den Fällen mit Känguruhsehnennaht durchschnittlich nach 19,6 Tagen, bei den Fällen mit kombinierter Naht durchschnittlich nach 26,5 Tagen und bei den Fällen mit Perkutan-

Klammer-Behandlung erst nach durchschnittlich 30 Tagen mit Bewegungen begonnen.

Der Heilungsverlauf war in 23 Fällen = 44,2 % durch ein interkurrentes Ereignis, wenn auch manchmal nur in ganz leichter Weise gestört. Unter den Konservativ-Behandelten trat keine Störung im Heilungsverlauf auf.

In 4 Fällen = 7,6 % kam es zu einer Refraktur, 2 davon fallen auf die offenen und 2 auf die geschlossenen mit Silberdraht genähten Fälle. Die Refraktur erfolgte stets in der Nachbehandlungszeit, in 1 Fall sogar auf dem Heimweg unmittelbar nach Spitalentlassung.

In 3 Fällen wurde wegen drohender Versteifung eine Mobilisation in Narkose vorgenommen, jedoch nur in 1 Fall mit wesentlichem Erfolg.

In 2 Fällen = 3,8 % trat der Tod während der Behandlung ein. Der eine Fall gehört den offenen (Klammerbehandlung nach Malgaigne), der andere den geschlossenen Fällen an. Beim Ersten war Todesursache: Sepsis nach Gelenkvereiterung, und beim Zweiten: Lungenembolie 30 Tage post operationem.

23 Fälle = 44,2 % waren gegen Unfall versichert; davon entfallen 12 auf die SUVA, 3 auf die E.M.V. und 8 auf Privatversicherungsgesellschaften. Wie meine Tabelle zeigt, sind die Versicherten unter den verschiedenen zur Anwendung gelangten Behandlungsmethoden ziemlich gleichmäßig verteilt. Es finden sich unter den Patellarfrakturen der letzten Jahre allerdings bedeutend mehr Versicherte als früher und da in dieser Zeit vor allem die Känguruhsehnennaht zur Anwendung kam, so entfallen relativ mehr Versicherte auf diese Behandlungsmethode als auf die mit Silberdraht-Genähten der früheren Jahrgänge. Das erklärt uns auch die Tatsache, warum wir bei den mit Känguruhsehne-Genähten trotz einer kurzen Spitalaufenthaltsdauer eine noch längere totale Behandlungszeit haben, als bei den mit Silberdraht-Genähten; denn alle Versicherten weisen eine mehr als doppelt so lange Behandlungszeit auf wie die Nichtversicherten. (Vide Tabelle 2.)

Die Tabellen der Durchschnittswerte ergeben für Spitalaufenthalt und totale Behandlungsdauer unter den einzelnen Kategorien ganz erhebliche Unterschiede. Diese betreffen in erster Linie die Durchschnittszeit der konservativ und operativ Behandelten, in zweiter Linie die Versicherten und die Nichtversicherten. Wenn die Konservativ-Behandelten eine fast zur Hälfte kürzere Behandlungszeit aufweisen als die Operierten, so liegt das zur Hauptsache darin, daß für diese Behandlung nur ganz leichte Fälle in Betracht kamen.

Die mit Perkutan-Klammer nach Malgaigne Behandelten weisen dagegen eine noch längere Behandlungszeit auf als die Operierten. Die Versicherten weisen eine mehr als doppelt so lange Behandlungszeit auf wie die Nichtversicherten.

Die Behandlung eines Teils unserer Fälle geht noch in jene Zeit zurück, wo das Versicherungswesen noch nicht so ausgebildet war wie heute. Ich hatte bei den Nachuntersuchungen Gelegenheit, einige Fälle aus dieser Zeit von 1911—16 kennen zu lernen, die bei einer kurzen Behandlungszeit heute ein sehr schönes Heilresultat aufweisen. Ich konnte feststellen, daß die Verunfallten von damals noch nicht die

gleiche Einstellung zu ihrem Unfall hatten, wie wir sie heute in der täglichen Praxis bei vielen unserer Versicherten antreffen. Das Ziel dieser Privat- wie Sozialversicherten geht auf eine volle Entschädigung für das erlittene Unglück. Die Versicherung anderseits fordert vom Arzt ein möglichst günstiges Heilresultat, um einer ev. Invalidität vorzubeugen. Diese Wünsche und Forderungen von beiden Seiten harmonieren sehr oft nicht miteinander, erleichtern aber keineswegs die Aufgabe des Arztes in der Nachbehandlung. Wenn ich nun feststelle, daß die Versicherten trotz ihrer sehr langen Behandlungsdauer, die hauptsächlich auf Kosten der Nachbehandlung geht, zu ⅔ (bei der SUVA sind es 83,3 %) Rentenfälle abgeben, so ist für einen Teil dieser Fälle sicherlich der Ausspruch Königs zutreffend, daß die Beurteilung des Enderfolges und der Endresultate bei der Osteosynthese durch die Rentenjagd und große Willenseinbuße breiter Volksschichten — eine Folge der Sozialversicherung — nicht unwesentlich beeinflußt werden.

In Gegensatz zu diesem ungünstigen Endresultat der Versicherten stellt sich das Gesamtresultat, wo wir in 28 Fällen ein gutes bis sehr gutes Endresultat, in 15 Fällen ein genügendes und in 5 Fällen ein schlechtes Heilresultat vorfinden.

Zum Schlusse möchte ich noch einmal hervorheben, daß Invaliditätsfall beim Versicherten nicht immer auch schlechtes Endresultat bedeutet, wie das auch einer unserer Fälle in typischer Weise dartut. Der junge Mann ist Rentenbezüger für eine Invalidität nach einem erlittenen Kniescheibenbruch, welche Invalidität ihn aber nicht hindert, in einem Turnverein mitzumachen und die Strapazen eines Manöver-Wiederholungskurses anstandslos zu ertragen (W.K. 1935).

Sämtliche meiner nachuntersuchten Fälle bestätigen, was Sandrock (zit. Garré-Küttner-Lexer) schreibt: «Die Endergebnisse jeder Art der Kniescheibenbrüche weichen übrigens oft nicht unerheblich von dem Zustand am Schluß der Behandlung ab. Nur wenige Patienten erfreuen sich zu dieser Zeit bereits einer vollen Wiederherstellung der Funktion; die aktive Streckung des Kniegelenks ist meist noch keine vollkommene, die Beugung vielfach nur eine stumpf- oder rechtwinklige, die Erfahrung lehrt nun, daß sich diese Störung im Lauf der Zeit durch den Gebrauch des Gliedes oft doch noch erheblich bessert, sodaß der Verletzte das Knie nach mehreren Monaten oder Jahren wieder bis zum spitzen Winkel, ja selbst bis zur Norm zu beugen und kraftvoll zu strecken vermag.»

VI. Schlussfolgerungen.

1. Leichte Fälle von Kniescheibenbrüchen ohne Diastase und Verletzung des seitlichen Bandapparates können erfolgreich konservativ behandelt werden.

2. Alle übrigen frisch zur Behandlung kommenden Fälle werden zweckmäßig mit primärer Naht des Streckapparates und Knochennaht der Patella behandelt.

3. Bezüglich des Nahtmaterials bei der Knochennaht verspricht die Anwendung von Känguruhsehne ein besonders günstiges Heilresultat. Sie zeigt reaktionslose Einheilung, infolgedessen verkürzter Spitalaufenthalt, während in 10 von 21 mit Draht genähten Fällen zur Entfernung desselben eine 2. Operation vorgenommen wurde.

4. Die Behandlung der Kniescheibenbrüche mit Perkutan-Klammer muß bei den günstigen Heilungsaussichten der operativen Behandlung als veraltet abgelehnt werden.

5. Auffallend ist der große Unterschied der Behandlungstage von versicherten und nicht versicherten Patienten.

VII. Literatur.

Böhler: Technik der Knochenbruchbehandlung, 1932.
Boit: Zbl. Chir. 3. Bd., 1932.
Clar: Bruns Beiträge zur klin. Chir. Bd. 156, 1932.
Dshanelidse: Zbl. Chir. Bd. I, 1932.
Eiseck: Ueber Patellarfrakturen und ihre Behandlungsarten. Inaug.-Diss. Berlin 1927.
Eiselsberg: Lehrbuch der Chirurgie, 1930.
Esau: Zbl. Chir. Bd. III, 1932.
Garré u. Borchard: Lehrbuch der Chirurgie.
Garré-Küttner: Hdb. d. prkt. Chirurgie. Bd. IV, 1927.
Gelpke u. Schlatter: Unfallkunde, 1930.
Göbel: Dtsch. med. Wschr. Nr. 12, 1932.
Groß: Zbl. Chir. Bd. I, 1931.
Hoffheinz: Zbl. Chir. Bd. I, 1931.
Kaufmann: Hdb. d. Unfallmedizin, Bd. I, 1932.
Kocher: Encyklopädie der ges. Chirurgie.
Koller: Unfallmed. Studie d. Patellarfrakturen. Inaug.-Diss. Bern.
Matti: Die Knochenbrüche u. ihre Behandlung, Bd. II, 1932.
Madlener: Zbl. Chir. Bd. I, 1931.
Ranzi: Die ärztl. Praxis, Nr. 1, 1934.
Pfister: Arch. orthop. Chir. Bd. 31, 1931.
Trêves: Bull. soc. chir. Paris 21, 1929.

Im Anschluß erfülle ich die angenehme Pflicht, Herrn Direktor Dr. *Bircher* für die Ueberlassung des Themas und die Inanspruchnahme des wissenschaftlichen Spitalfonds anläßlich meiner Nachuntersuchungen, sowie Herrn Dr. *Oberholzer*, Oberarzt der Chirurg. Abteilung, für seine Anregungen und wertvolle Mithilfe bei der Arbeit bestens zu danken. Im weitern bin ich Herrn Dr. *Berger*, Kreisarzt der SUVAL, für die stets bereitwillige Auskunft bei Durchsicht der betr. Schadendossiers, und den Organen der E.M.V. und der Privatversicherungsgesellschaften für ihre Mitteilungen zu Dank verpflichtet.

Curriculum vitae.

Am 4. April 1902 wurde ich in Walchwil am Zugersee als Sohn des Josef Anton Enzler-Hürlimann geboren und besuchte nach der Primarschule daselbst die Sekundarschule mit Untergymnasium in Zug, hierauf das Gymnasium von Einsiedeln und St. Maurice und abschließend mit der Maturität das Lyceum in Brig. Nach 2 Semestern bestand ich in Freiburg das I. Propaedeuticum, nach weitern 3 Semestern das II. Propädeuticum in Zürich. Meine klinischen Studien verbrachte ich mit Ausnahme je eines Semesters in Rom und in Wien weiterhin in Zürch, wo ich sie im Frühjahr 1930 mit dem Staatsexamen abschloß.

Nach der San.-Off.-Schule und einem anschließenden W.-K. kam ich als Assistent zu Dr. Markwalder ins SUVAL Institut, Quellenhof, Baden, hierauf als Volontärassistent zu Dr. C. Brunner in die Frauenklinik des Kantonsspitals Winterthur und zu P. D. Dr. Böhler ins Unfallkrankenhaus der Stadt Wien.

Im Sommer 1932 eröffnete ich in Seon eine eigene Arztpraxis.